pränatal allround

25.11.2017
DORTMUND

Syllabus

Autor: Dr. med. Thomas von Ostrowski

Veranstalter Sponsoren

Wissenschaftliche Leitung

Dr. med. Katharina Möller-Morlang

Fachärztin für Gynäkologie und Geburtshilfe
Schwerpunkt Reproduktionsmedizin und gynäkologische Endokrinologie
Dorsten

K.-Wolfgang Schulz

Facharzt für Gynäkologie und Geburtshilfe
Tätigkeitsschwerpunkt Pränatalmedizin
Bottrop

Dr. med. Thomas von Ostrowski

Facharzt für Frauenheilkunde und Geburtshilfe
Tätigkeitsschwerpunkt Pränatalmedizin, DEGUM II
Dorsten

KINDERWUNSCH
DORTMUND SIEGEN DORSTEN WUPPERTAL
STANDORT DORSTEN

K. -Wolfgang Schulz
Facharzt für Geburtshilfe
und Frauenheilkunde

KINDERWUNSCH DORTMUND SIEGEN DORSTEN WUPPERTAL
STANDORT DORSTEN UND
PRÄNATALMEDIZIN DORSTEN

Sponsoren

Wir bedanken uns für die freundliche Unterstützung:

Hauptsponsor

SAMSUNG

„Hauptsache gesund“, das ist der größte Wunsch aller Eltern!

Nicht zuletzt durch Neuentwicklungen in der Einschätzung von Chromosomenstörungen und Prädiktion der Präeklampsie im I Trimester lastet auf dem betreuenden Frauenarzt eine hohe Informationsdichte, die es der Schwangeren verständlich zu vermitteln gilt. Die Mutterschaftsrichtlinien bedürfen seit Jahren einer Novellierung, um dieser Neuentwicklung Rechnung zu tragen.

Wie können wir in Zeiten der Informationsüberflutung durch Medien und Internet unsere Schwangeren situationsgerecht beraten und betreuen?

Spannung

Wir widmen uns genetischen Fragestellungen, juristischen Fallstricken und der wasserdichten Dokumentation in der Geburtshilfe.

Spiel

Wir beleuchten in Kleingruppen von max. 4 bis 5 Personen, geleitet von DEGUM II Kollegen, die wichtigsten Frage-stellungen der Ultraschalldiagnostik.

Wissenschaft

Wir bieten mit namenhaften DEGUM III Kollegen und Neonatologen einen Leitfaden in der Schwangerenversorgung.

pränatal allround

Sehr geehrte Kolleginnen und Kollegen,

wir freuen uns, Sie in der Veranstaltung pränatal allround begrüßen zu dürfen. Vormittags erfolgt eine theoretische Wissensvermittlung, in deren Rahmen Sie vier fachbezogene, medizinische Vorträge hören. Im Rahmen des Nachmittagsprogramms erfolgt der praktische Teil der Veranstaltung, bei dem Sie in Kleingruppen von bis zu maximal 10 Teilnehmern aufgeteilt werden. Die eine Hälfte des Teilnehmerkreises beginnt mit praktischen Übungen am Ultraschallgerät, bei denen Sie in Kleinstgruppen (maximal fünf Teilnehmer) von neun erfahrenen Kollegen (DEGUM Stufe II) individuell angeleitet und begleitetet werden. Parallel erfolgt mit der anderen Hälfte der Teilnehmer eine Round-Table-Diskussion zu spannenden, angrenzenden Themenkomplexen rund um die Ultraschalldiagnostik. Nach 90 Minuten wechseln die Gruppen in den jeweils noch offenen Teil des praktischen Programms.

Wir freuen uns auf eine spannende Veranstaltung mit Ihnen.

Ihre
Dr. med. Katharina Möller-Morlang
K.-Wolfgang Schulz
Dr. med. Thomas von Ostrowski

Programm Vormittag 25.11.2017

09.00 Uhr	Eintreffen der Teilnehmer, Registrierung, kleines Frühstück Gruppeneinteilung für die Ultraschallstationen
09.30 Uhr	Begrüßung durch die wissenschaftliche Leitung
09.45 Uhr	1. Vortrag
	Effizienz der Fehlbildungsdetektion im I. Trimester, invasive Diagnostik, was, wann, wieso ...? Prof. Dr. med. Peter Kozlowski, DEGUM Stufe III
10.30 Uhr	2. Vortrag
	Die wichtigsten Fehlbildungen im II. und III. Trimester, Fokussierung Herzfehler im 4 KB Prof. Dr. med. Matthias Meyer-Wittkopf, DEGUM Stufe III
11.15 Uhr	3. Vortrag
	Teratogene Infektionen in der Schwangerschaft, Screening auf Infektionen, was, wann, wie oft ...? Prof. Dr. med. Matthias Meyer-Wittkopf, DEGUM Stufe III
12.00 Uhr	4. Vortrag
	Neonatologie für Frauenärzte Prof. Dr. med. Claudia Roll, Neonatologie
12.30 Uhr	Diskussion aller Referenten

Programm Nachmittag 25.11.2017

12.45 Uhr	Mittagspause und Besuch der Ausstellung
13.45 Uhr	Gruppe 1–5 Vorträge und Round-Table-Diskussion Gruppe 6–9 Praktische Übungen
15.30 Uhr	Pause, Kaffee und Kuchen
15.45 Uhr	Gruppe 6–9 Vorträge und Round-Table-Diskussion Gruppe 1–5 Praktische Übungen
17.30 Uhr	Verabschiedung, Aushändigung der Teilnahmebescheinigungen Ende der Veranstaltung

Vorträge
Round-Table-Diskussion

13.45 Uhr	Gruppe 1–5
15.45 Uhr	Gruppe 6–9
	Thema: Beratung vor und nach PND durch den Frauenarzt, was dürfen wir, was dürfen wir nicht? Dr. med. Christof Hammans
14.15 Uhr	Gruppe 1–5
16.15 Uhr	Gruppe 6–9
	Thema: GenDG, Patientenrechtegesetz, juristische Fallstricke in der Beratung, worauf muss der Frauenarzt achten? Prof. Dr. iur. Martin Rehborn
14.45 Uhr	Gruppe 1–5
16.45 Uhr	Gruppe 6–9
	Thema: Digitale Befundspeicherung und Datenanalyse Roland Denk, Fa. Astraia
15.15 Uhr	Gruppe 1–5
17.15 Uhr	Gruppe 6–9
	Diskussion

Referentinnen Referenten

Roland Denk
CEO
astraia software gmbh
Occamstaße 20
80802 München

Dr. med. Christof Hammans
Facharzt für Humangenetik
Niedergelassener Arzt
Institut für klinische Genetik
Dortmund
Hohe Straße 25
44137 Dortmund

Prof. Dr. med. Peter Kozlowski
DEGUM Stufe III
Facharzt für Frauenheilkunde und Geburtshilfe
Partner praenatal - Düsseldorf
Graf-Adolf-Straße 35
40210 Düsseldorf

Prof. Dr. med. Matthias Meyer-Wittkopf
DEGUM Stufe III
Facharzt für Frauenheilkunde und Geburtshilfe
Leitender Arzt des Zentrums für
Ultraschalldiagnostik und Pränatalmedizin
Frauenklinik - Mathias-Spital
Rheine
Gesundheitszentrum Rheine
Frankenburgstraße 31
48431 Rheine

Prof. Dr. iur. Martin Rehborn
Rechtsanwalt/Fachanwalt für Medizinrecht
Hansastraße 30
44137 Dortmund

Prof. Dr. med. Claudia Roll
Fachärztin für Kinder- und Jugendmedizin,
Schwerpunkt Neonatologie
Chefärztin, Abteilung Neonatologie und
Pädiatrische Intensivmedizin
Vestische Kinder- und Jugendklinik Datteln
Universität Witten/Herdecke
Dr.-Friedrich-Steiner-Straße 5
45711 Datteln

Tutorinnen Tutoren

Dr. med. Philippe Deblieck
DEGUM Stufe II
Facharzt für Frauenheilkunde und Geburtshilfe
Niedergelassener Arzt
Schermbecker Landstraße 88a
46485 Wesel

Dr. med. Fahimeh Jabbari
DEGUM Stufe II
Fachärztin für Frauenheilkunde und Geburtshilfe
Oberärztin
Ev. Krankenhaus Oberhausen GmbH
Ein Haus der ATEGRIS GmbH

Dr. med. Klaus-Dieter Jaspers
DEGUM Stufe II
Facharzt für Frauenheilkunde und Geburtshilfe
Chefarzt, Frauenklinik
Christophorus-Kliniken GmbH
St.-Vincenz-Hospital
Südring 41
48653 Coesfeld

Dr. med. Ulrich Kuhn
Facharzt für Frauenheilkunde und Geburtshilfe
Oberarzt, Klinik für Frauenheilkunde und
Geburtshilfe am Klinikum Duisburg
Sana Kliniken Duisburg GmbH
Zu den Rehwiesen 9
47055 Duisburg

Dr. med. Werner Künkel
DEGUM Stufe II
Oberarzt
Marienhospital Gelsenkirchen
Brustzentrum Emscher-Lippe Klinik für Gynäkologie
und Geburtshilfe
Virchowstraße 122
45886 Gelsenkirchen

Dr. med. Rüdiger Langenberg
DEGUM Stufe II
Facharzt für Frauenheilkunde und Geburtshilfe
Chefarzt, Frauenklinik Clemenshospital
Clemenshospital GmbH
Düesbergweg 124
48153 Münster

Dr. med. Martin Langer
DEGUM Stufe II
Facharzt für Frauenheilkunde und Geburtshilfe
Niedergelassener Arzt
Nordwall 21 a
46399 Bocholt

Dr. med. Carsten Lehment
DEGUM Stufe II
Facharzt für Frauenheilkunde und Geburtshilfe
Oberarzt
Marienhospital Bottrop
Josef-Albers-Straße 70
46236 Bottrop

Dr. med. Ralf Schulze
DEGUM Stufe II
Facharzt für Frauenheilkunde und Geburtshilfe
Chefarzt, Klinik für Frauenheilkunde und
Geburtshilfe
Perinatalzentrum
Vestische Caritas-Kliniken GmbH
St. Vincenz-Krankenhaus Datteln
Rottstraße 11
45711 Datteln

pränatal allround

KINDERWUNSCH DORTMUND SIEGEN DORSTEN WUPPERTAL
STANDORT DORSTEN UND
PRÄNATALMEDIZIN DORSTEN

25.11.2017
DORTMUND

PRAKTISCHE ÜBUNGEN

pränatal allround

KINDERWUNSCH DORTMUND SIEGEN DORSTEN WUPPERTAL
STANDORT DORSTEN UND
PRÄNATALMEDIZIN DORSTEN

25.11.2017
DORTMUND

Biometrie und Dokumentation

Dokumentation - Qualität der Bilddokumentation

pränatal allround

KINDERWUNSCH DORTMUND SIEGEN DORSTEN WUPPERTAL
STANDORT DORSTEN UND
PRÄNATALMEDIZIN DORSTEN

© Dr. med. Thomas von Ostrowski

Strukturen zu klein (22 cm)

Strukturen formatfüllend (11 cm)

Strukturen überschreiten Format (5 cm)



pränatal allround

KINDERWUNSCH DORTMUND SIEGEN DORSTEN WUPPERTAL
STANDORT DORSTEN UND
PRÄNATALMEDIZIN DORSTEN

© Dr. med. Thomas von Ostrowski

Zu hell

mittlere Helligkeit

zu dunkel

pränatal allround

KINDERWUNSCH DORTMUND SIEGEN DORSTEN WUPPERTAL
STANDORT DORSTEN UND
PRÄNATALMEDIZIN DORSTEN

25.11.2017
DORTMUND

Biometrie und Dokumentation

Basisbiometrie

pränatal allround

KINDERWUNSCH DORTMUND SIEGEN DORSTEN WUPPERTAL
STANDORT DORSTEN UND
PRÄNATALMEDIZIN DORSTEN

© Dr. med. Thomas von Ostrowski

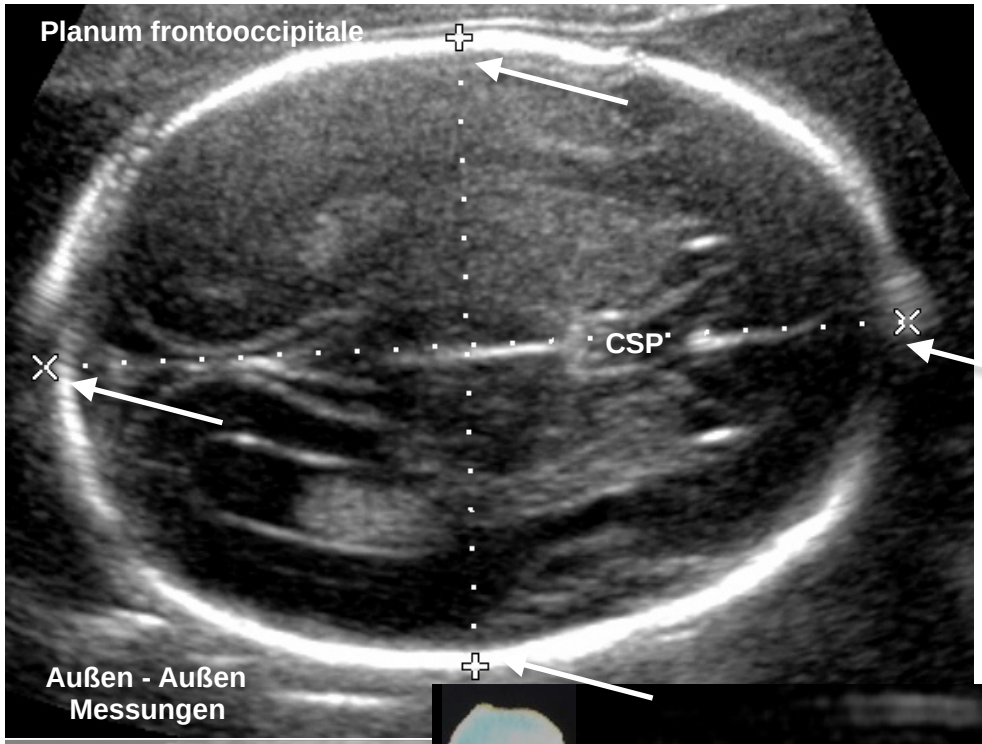

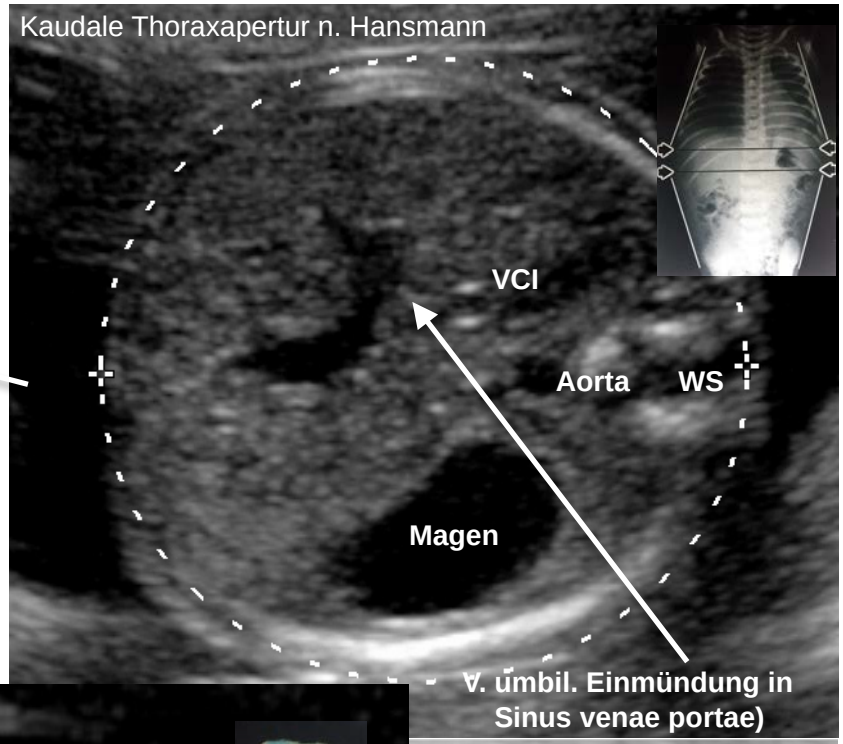

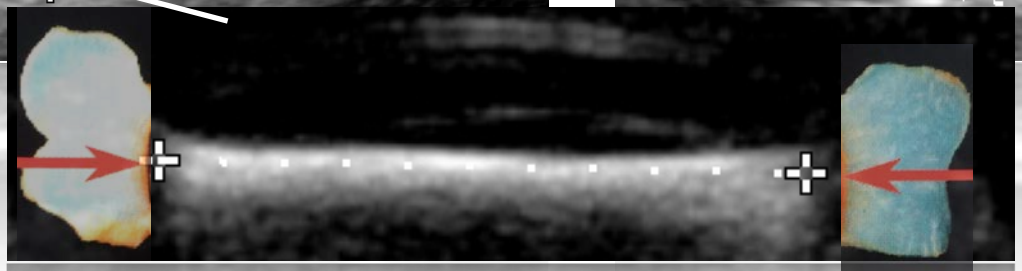

Bildquellen DEGUM, Prof. Merz u. T. v. Ostrowski

pränatal allround

KINDERWUNSCH DORTMUND SIEGEN DORSTEN WUPPERTAL
STANDORT DORSTEN UND
PRÄNATALMEDIZIN DORSTEN

© Dr. med. Thomas von Ostrowski

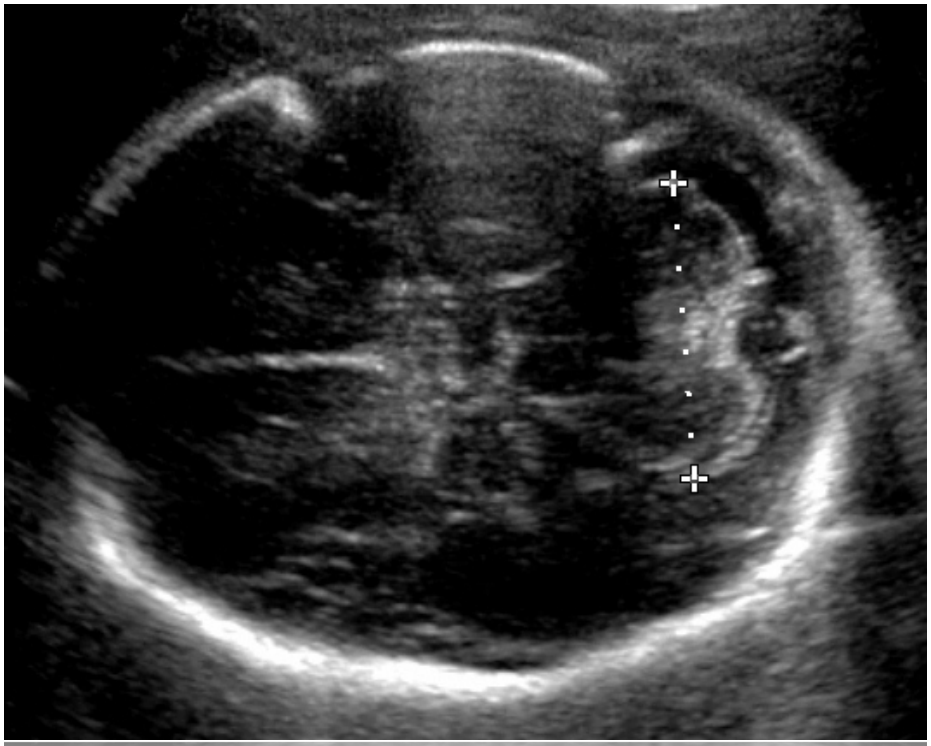

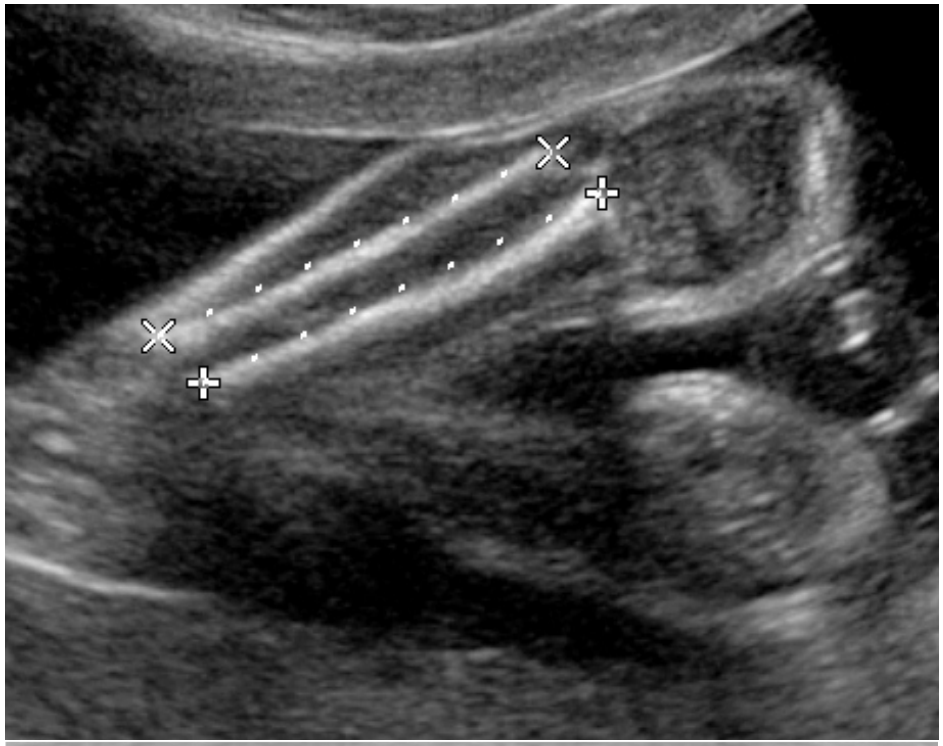

Erweiterte Biometrie = genaue Betrachtung !!!

Bildquelle DEGUM

pränatal allround

KINDERWUNSCH DORTMUND SIEGEN DORSTEN WUPPERTAL
STANDORT DORSTEN UND
PRÄNATALMEDIZIN DORSTEN

25.11.2017
DORTMUND

ZNS und Wirbelsäule

Key facts

pränatal allround

KINDERWUNSCH DORTMUND SIEGEN DORSTEN WUPPERTAL
STANDORT DORSTEN UND
PRÄNATALMEDIZIN DORSTEN

© Dr. med. Thomas von Ostrowski

ZNS und Wirbelsäule

pränatal allround

KINDERWUNSCH DORTMUND SIEGEN DORSTEN WUPPERTAL
STANDORT DORSTEN UND
PRÄNATALMEDIZIN DORSTEN

© Dr. med. Thomas von Ostrowski

ZNS und Wirbelsäule

Eine komplette Präsentation zu diesem Thema finden Sie unter folgender Adresse als pdf Download.

http://www.praenatal-dorsten.de/wp-content/uploads/2017/07/ZNS-Münster-1.7.17-Version-20.06.17.pdf

pränatal allround

KINDERWUNSCH DORTMUND SIEGEN DORSTEN WUPPERTAL
STANDORT DORSTEN UND
PRÄNATALMEDIZIN DORSTEN

© Dr. med. Thomas von Ostrowski

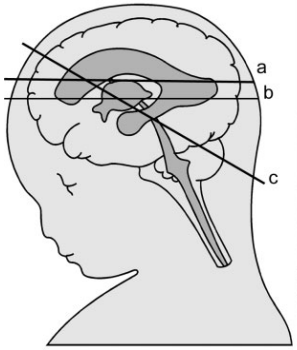

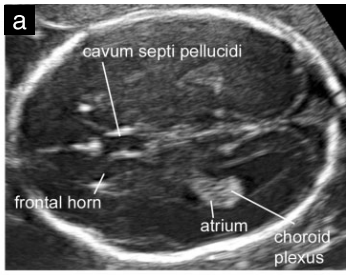

Transventrikuläre Ebene

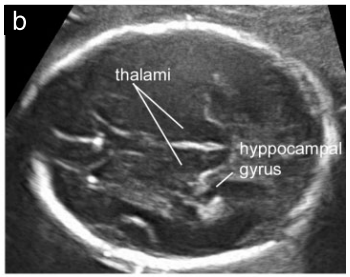

Transthalamische Ebene

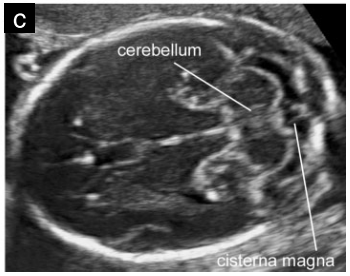

Transcerebelläre Ebene

Transversalebene

95% der ZNS–Anomalien können erkannt werden.

Figure 1 Axial views of the fetal head. (a) Transventricular plane; (b) transthalamic plane; (c) transcerebellar plane.

Copyright © 2007 ISUOG. Published by John Wiley & Sons, Ltd.

Filly RA, Cardoza JD, Goldstein RB, Barkovich AJ. Detection of fetal central nervous system anomalies: a practical level of effort for a routine sonogram. Radiology 1989; 172: 403 –408

© Dr. med. Thomas von Ostrowski

In den transversalen Ebenen der Basisuntersuchung des Gehirns sind folgende typische Leitsymptome für Anomalien darzustellen.

- Ventrikulomegalie.
- Anomalien der Mittellinienstrukturen (auffälliger Komplex aus Vorderhörnern und Cavum septi pellucidi).

pränatal allround

KINDERWUNSCH DORTMUND SIEGEN DORSTEN WUPPERTAL
STANDORT DORSTEN UND
PRÄNATALMEDIZIN DORSTEN

© Dr. med. Thomas von Ostrowski

isuog.org

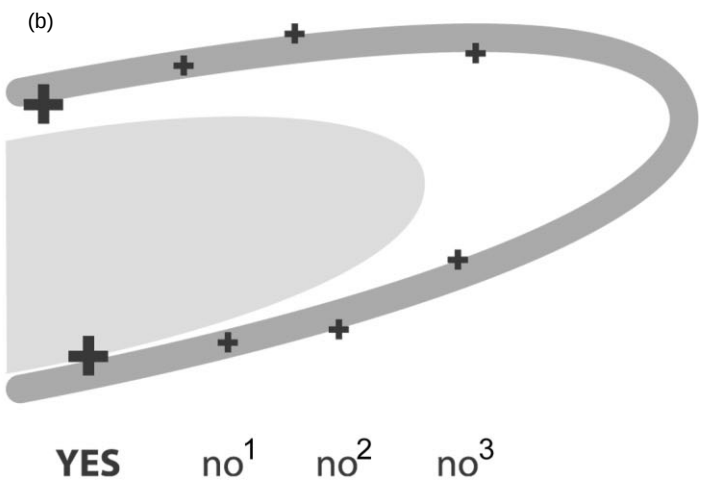

Sonographic examination of the fetal central nervous system: guidelines for performing the 'basic examination' and the 'fetal neurosonogram' Ultrasound Obstet Gynecol 2007; 29: 109–116

pränatal allround

KINDERWUNSCH DORTMUND SIEGEN DORSTEN WUPPERTAL
STANDORT DORSTEN UND
PRÄNATALMEDIZIN DORSTEN

© Dr. med. Thomas von Ostrowski

Prävalenz 0,15 - 0,7 %

Einteilung der Ventrikulomegalie:

Milde Ventrikulomegalie (MV)
– 10 – 12 mm

Moderate Ventrikulomegalie
– 12,1 – 15 mm

Milde und moderate Ventrikulomegalie
wird uneinheitlich als Borderline Ventrikulomegalie bezeichnet.

Schwere Ventrikulomegalie
– > 15 mm

KINDERWUNSCH DORTMUND SIEGEN DORSTEN WUPPERTAL
STANDORT DORSTEN UND
PRÄNATALMEDIZIN DORSTEN

© Dr. med. Thomas von Ostrowski

Fehlen des Cavum septi pellucidi (CSP).

- 10% isolierte Befunde mit per se gutem Outcome
- 90% mit pathologischer, neurologischer Entwicklung

Begleitbefund bei vielen Hirnfehlbildungen:

- Corpus callosum (CC) Agenesie
- Hydrozephalus
- Holoprosencephalie

pränatal allround

KINDERWUNSCH DORTMUND SIEGEN DORSTEN WUPPERTAL
STANDORT DORSTEN UND
PRÄNATALMEDIZIN DORSTEN

© Dr. med. Thomas von Ostrowski

Einfache Darstellung des Corpus callosum (Rostrum).

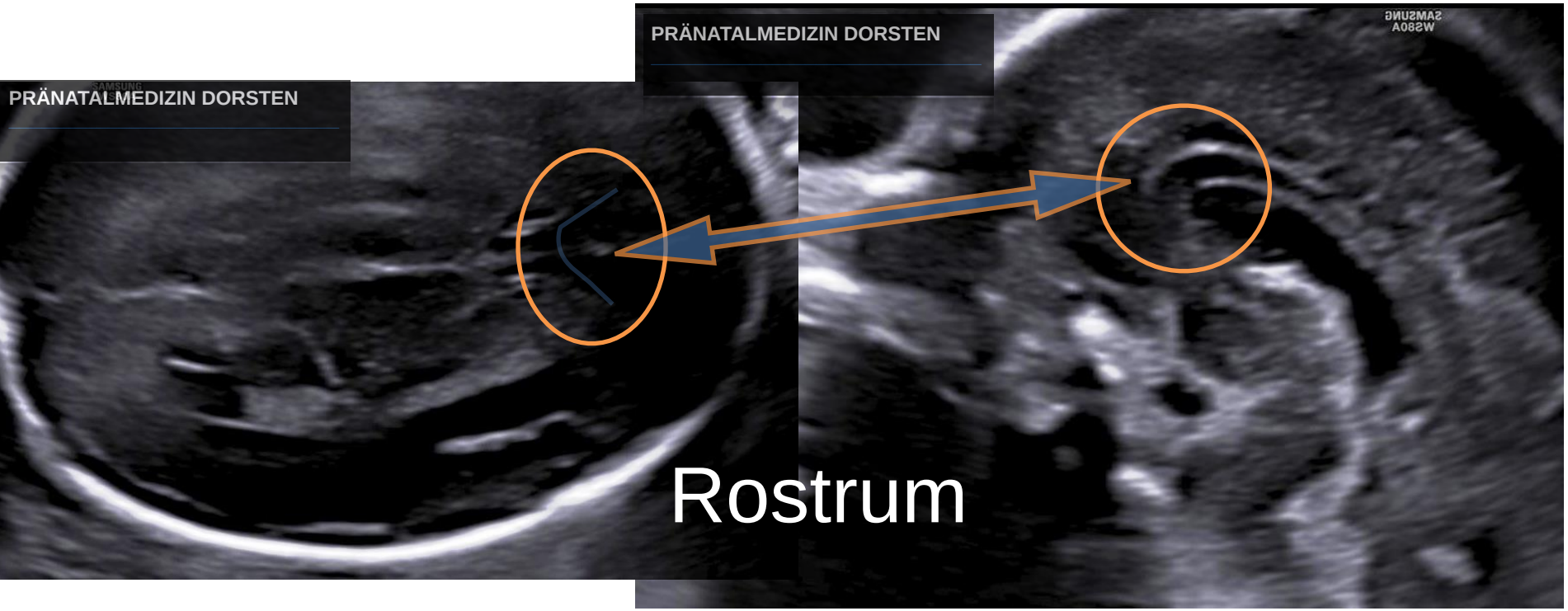

Keine simultane Entwicklung des CC. Sequenzielle Entwicklung zw. 8. bis 20. SSW.
I. Hinteres Genu, vorderer Corpus. II. vordere Genu, hinterer Corpus. III. Splenium. IV. Rostrum

pränatal allround

KINDERWUNSCH DORTMUND SIEGEN DORSTEN WUPPERTAL
STANDORT DORSTEN UND
PRÄNATALMEDIZIN DORSTEN

25.11.2017
DORTMUND

ZNS und Wirbelsäule

Mutterschaftsrichtlinien

pränatal allround

KINDERWUNSCH DORTMUND SIEGEN DORSTEN WUPPERTAL
STANDORT DORSTEN UND
PRÄNATALMEDIZIN DORSTEN

© Dr. med. Thomas von Ostrowski

Ventrikelauffälligkeiten	ja / nein
Auffälligkeiten der Kopfform	ja / nein
Darstellbarkeit des Kleinhirns	ja / nein
Unregelmäßigkeiten der drosalen Hautkontur	ja / nein

© Dr. med. Thomas von Ostrowski

Milde Ventrikulomegalie (VM)	Chiari 2 Malformation
Progression	Ja
Zusätzliche Anomalien	Neuralrohdefekt
Aneuploidie	4 %
Invasive Diagnostik	Ja

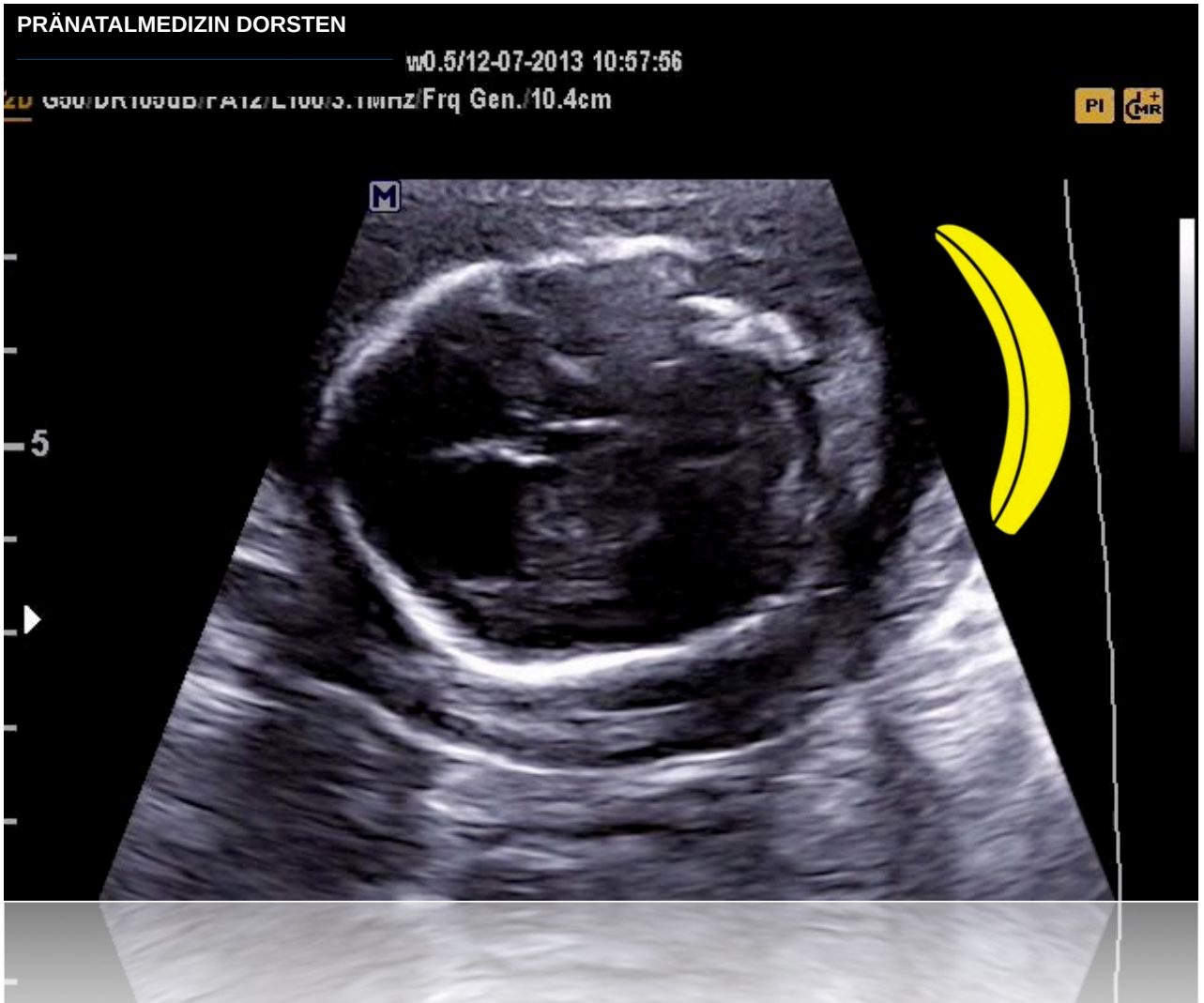

© Dr. med. Thomas von Ostrowski

Tentorium

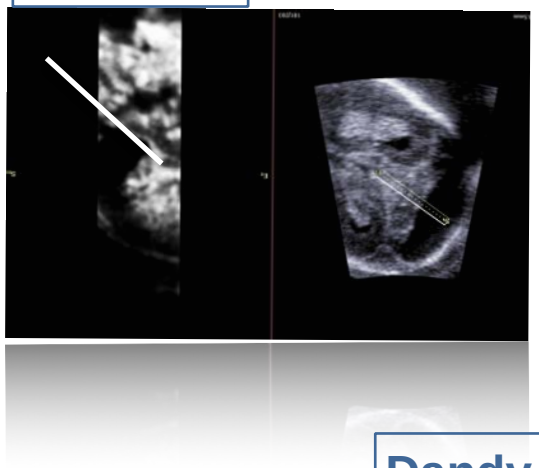

Flüssigkeitsansammlung in der Fossa posterior

Tentorium angehoben

Dandy-Walker Malformation

Tentorium normal

Cerebellum
Biometrie normal
Anatomie normal

Megazisterna magna
Arachnoidalzyste
Blakes Pouch Zyste

Tentorium

pränatal allround

KINDERWUNSCH DORTMUND SIEGEN DORSTEN WUPPERTAL
STANDORT DORSTEN UND
PRÄNATALMEDIZIN DORSTEN

© Dr. med. Thomas von Ostrowski

Ventrikelauffälligkeiten	ja / nein
Auffälligkeiten der Kopfform	ja / nein
Darstellbarkeit des Kleinhirns	ja / nein
Unregelmäßigkeiten der drosalen Hautkontur	ja / nein

pränatal allround

KINDERWUNSCH DORTMUND SIEGEN DORSTEN WUPPERTAL
STANDORT DORSTEN UND
PRÄNATALMEDIZIN DORSTEN

© Dr. med. Thomas von Ostrowski

Top-Sonozeichen:

- Myomeningocele.
- Ventrikulomegalie (VM).
  - Progression VM: 55%. Post Partum 90%.

- Chiari 2 (99%) **„banana sign“.**
- **„lemon-shaped skull“** .
  Cave: Transient. Nicht spezifisch. 1% im Normalkollektiv.

- **24%** Pes equinovarus.

- **40%** zusätzliche Malformationen. Davon **67%** aneuploide Feten.

- **73%** Lumbar. **17%** Sacral. **9%** Thorakal.**1%** Zervikal.

- **20%** ohne Cele „Myeloschisis“.

- **80%** mit Cele „Meningozele“.

Transversale Achse: Am besten Knochendefekt zu visualisieren.
Sagittale Achse: Am besten Zele zu visualisieren.
Coronare Achse: Am besten Defektausmaß zu visualisieren.

- 1 zu 3000 Lebendgeborene
- Wiederholungsrisiko 1-3%
- Höchste Inzidenz UK
- Niedrigste Inzidenz Japan

KINDERWUNSCH DORTMUND SIEGEN DORSTEN WUPPERTAL
STANDORT DORSTEN UND
PRÄNATALMEDIZIN DORSTEN

© Dr. med. Thomas von Ostrowski

Weitere Anomalien der Wirbelsäule

- Klippel Feil
- Kyphose, Skoliose
- Kaudales Regressions Syndrom
- VACTERL

  (**V**ertebral defects, **A**nal defects, **C**ardiac defects, **T**racheal defects, **E**sophagus defects, **R**enal defects, **L**imb defects). (Def. mind. drei Kriterien für Diagnose erforderlich)

pränatal allround

KINDERWUNSCH DORTMUND SIEGEN DORSTEN WUPPERTAL
STANDORT DORSTEN UND
PRÄNATALMEDIZIN DORSTEN

25.11.2017
DORTMUND

RAN ANS FETALE HERZ

pränatal allround

KINDERWUNSCH DORTMUND SIEGEN DORSTEN WUPPERTAL
STANDORT DORSTEN UND
PRÄNATALMEDIZIN DORSTEN

© Dr. med. Thomas von Ostrowski

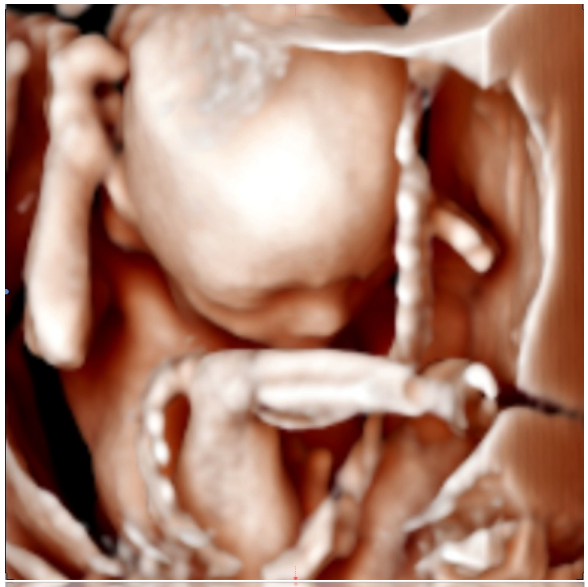

Ran ans fetale Herz – Basisdiagnostik in der Praxis

pränatal allround

KINDERWUNSCH DORTMUND SIEGEN DORSTEN WUPPERTAL
STANDORT DORSTEN UND
PRÄNATALMEDIZIN DORSTEN

© Dr. med. Thomas von Ostrowski

Ran ans fetale Herz – Basisdiagnostik in der Praxis

Eine komplette Präsentation zu diesem Thema finden Sie unter folgender Adresse als pdf Download.

http://www.praenatal-dorsten.de/wp-content/uploads/2016/04/Ran-ans-Herz-Rheine-942016.pdf

KINDERWUNSCH DORTMUND SIEGEN DORSTEN WUPPERTAL
STANDORT DORSTEN UND
PRÄNATALMEDIZIN DORSTEN

© Dr. med. Thomas von Ostrowski

Inzidenz von **5–8/1000** Lebendgeborenen

Prävalenz **a**ngeborener Herzfehler bei **N**eugeborenen in
Deutschland
01. Juli 2006 bis 30 Juni 2007

Geburten: n = 669298
Herzfehler: n = 7251 = **1,08 %**

Bernier PL, Stefanescu A, Samoukovic G, Tchervenkov CI. The challenge of congenital heart disease worldwide: epidemiologic and demographic facts. Semin Thorac Cardiovasc Surg Pediatr Card Surg Annu 2010; 13: 26–34.

Van Der Linde D, Konings EE, Slager MA, et al. Birth prevalence of congenital heart disease worldwide: a systematic review and meta-analysis. *J Am Coll Cardiol 2011*;58(21):2241-7.

G. Schwedler, A. Lindinger, P.E. Lange, U. Sax, J. Olchvary, B. Peters, U. Bauer, H-W. Hense: Frequency and spectrum of congenital heart defects among life births in Germany. Clin Res Cardiol 2011; 100:1111-7.

Prävalenz Angeborener Herzfehler bei Neugeborenen in Deutschland

KINDERWUNSCH DORTMUND SIEGEN DORSTEN WUPPERTAL
STANDORT DORSTEN UND
PRÄNATALMEDIZIN DORSTEN

© Dr. med. Thomas von Ostrowski

Mild congenital heart defects (CHD)
Ventricular septal defect (small or muscular)
Atrial septal defect
Persistent arterial duct
Pulmonary valve stenosis
Others

60 %

Moderate CHD
Ventricular septal defect (all others)
Atrioventricular septal defect
Aortic valve stenosis
Coarctation of aorta
Partial anomalous pulmonary venous connection
Others

27 %

Severe CHD
Single ventricle (all types)
Tetralogy of Fallot
Pulmonary atresia with ventricular septal defect
Pulmonary atresia with intact ventricular septum
Double outlet right ventricle
Complete transposition of the great arteries
Congenitally corrected transposition of the great arteries
Truncus arteriosus communis
Interrupted aortic arch
Total anomalous pulmonary venous connection Ebstein's malformation
Others

12 %

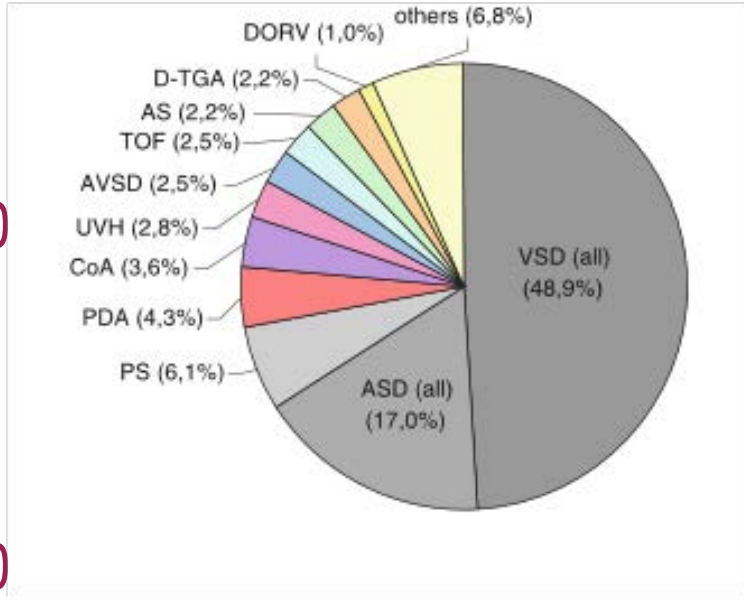

G. Schwedler, A. Lindinger, P.E. Lange, U. Sax, J. Olchvary, B. Peters, U. Bauer, H-W. Hense: Frequency and spectrum of congenital heart defects among life births in Germany. Clin Res Cardiol 2011; 100:1111-7.

pränatal allround

KINDERWUNSCH DORTMUND SIEGEN DORSTEN WUPPERTAL
STANDORT DORSTEN UND
PRÄNATALMEDIZIN DORSTEN

© Dr. med. Thomas von Ostrowski

Wen?

Hoch-Risiko Kollektiv?

American Heart Association®
life is why™

Consensus Paper der „Fetal Working Group, American Heart Association"

Zusammenfassung der wichtigsten Indikationen für ein fetales Screening.

3 Risikoklassen (RK). Fetale Echokardiographie (FE).

RK 1: Eine detaillierte FE sollte durchgeführt werden.

RK 2a: Eine detaillierte FE wäre vernünftig/angemessen.

RK 2b: Eine detaillierte FE kann angedacht werden.

RK 3: Eine detaillierte FE bringt keinen Nutzen und kein Risiko.

Donofrio MT, Moon-Grady AJ, Hornberger LK, Copel JA, Sklansky MS, et al. Diagnosis and treatment of fetal cardiac disease: a scientific statement from the American Heart Association. Circulation 2014; 129: 2183–242.

pränatal allround

KINDERWUNSCH DORTMUND SIEGEN DORSTEN WUPPERTAL
STANDORT DORSTEN UND
PRÄNATALMEDIZIN DORSTEN

© Dr. med. Thomas von Ostrowski

„Consensus Paper: Fetal Working Group, American Heart Association"

American Heart Association®
life is why™

Risikoklasse 1: Eine detaillierte FE sollte durchgeführt werden.	
Positive Familienanamnese einer erstgradigen Verwandtschaft.	Absolutes Risiko % Lebendgeburten.
Mutter	3-7% (alle) • 10-14%(AVSD) • 13-18% (AS) • <3 (TOF, d-TGA)
Vater	2-3%
Geschwister	3% 8% für HLHS
mehr als ein Kind betroffen	10-50%

Donofrio MT, Moon-Grady AJ, Hornberger LK, Copel JA, Sklansky MS, et al. Diagnosis and treatment of fetal cardiac disease: a scientific statement from the American Heart Association. Circulation 2014; 129: 2183–242.

pränatal allround

KINDERWUNSCH DORTMUND SIEGEN DORSTEN WUPPERTAL
STANDORT DORSTEN UND
PRÄNATALMEDIZIN DORSTEN

© Dr. med. Thomas von Ostrowski

American Heart Association®
life is why™

„Consensus Paper: Fetal Working Group, American Heart Association"

Risikoklasse 1: Eine detaillierte FE sollte durchgeführt werden. .			
Mütterliche Erkrankung	Absolutes Risiko % Lebendgeburten	Untersuchungs-zeitpunkt	
Diabetes mellitus (DM) Typ 1	> 3-5%	18-22 SSW HbA_{1c} > 6% III. Trimenon	DM ist mit einem höheren Risiko für Heterotaxy, TAC, d-TGA und univentrikuläre Defekte assoziiert. Schlecht eingestellter DM ist mit einer Ventrikelhypertrophie im letzten Trimester assoziiert.
Phenylketonurie	12-14%		

Donofrio MT, Moon-Grady AJ, Hornberger LK, Copel JA, Sklansky MS, et al. Diagnosis and treatment of fetal cardiac disease: a scientific statement from the American Heart Association. Circulation 2014; 129: 2183–242.

pränatal allround

KINDERWUNSCH DORTMUND SIEGEN DORSTEN WUPPERTAL
STANDORT DORSTEN UND
PRÄNATALMEDIZIN DORSTEN

© Dr. med. Thomas von Ostrowski

„Consensus Paper: Fetal Working Group, American Heart Association"

American Heart Association®
life is why™

Risikoklasse 1: Eine detaillierte FE sollte durchgeführt werden.	
Erhöhte Nackenfaltenmessung (NT) im 1. Trimenon	Absolutes Risiko % Lebendgeburten
> 3,5 mm	6 %
> 6 mm	24 %
> 8,5 mm	> 60%

Risikoklasse 1: Eine detaillierte FE sollte durchgeführt werden.	
Ultraschallmarker	Absolutes Risiko % Lebendgeburten
Verdacht auf eine Herzerkrankung	> 40%
Bradykardie	50-55%
Tachykardie	1 %
Vorliegen einer extrakardialen Fehlbildung	20-45%
Vorliegen einer chromosomalen Aberration	90 %
Hydrops fetalis	5-35%

Donofrio MT, Moon-Grady AJ, Hornberger LK, Copel JA, Sklansky MS, et al. Diagnosis and treatment of fetal cardiac disease: a scientific statement from the American Heart Association. Circulation 2014; 129: 2183–242.

pränatal allround

KINDERWUNSCH DORTMUND SIEGEN DORSTEN WUPPERTAL
STANDORT DORSTEN UND
PRÄNATALMEDIZIN DORSTEN

© Dr. med. Thomas von Ostrowski

Der Vier-Kammer-Blick wurde mangelhaft eingestellt.

Kardiale Voreinstellung (Preset)

- Bild mit härterem Kontrast
- Kleine Dynamic Range = Kontrastumfang
- Kein „Smoothing“ (Bildglättung)
- Eine Fokuszone
- Schmaler Sektor
- Hohe Frame Rate (Bildrate)

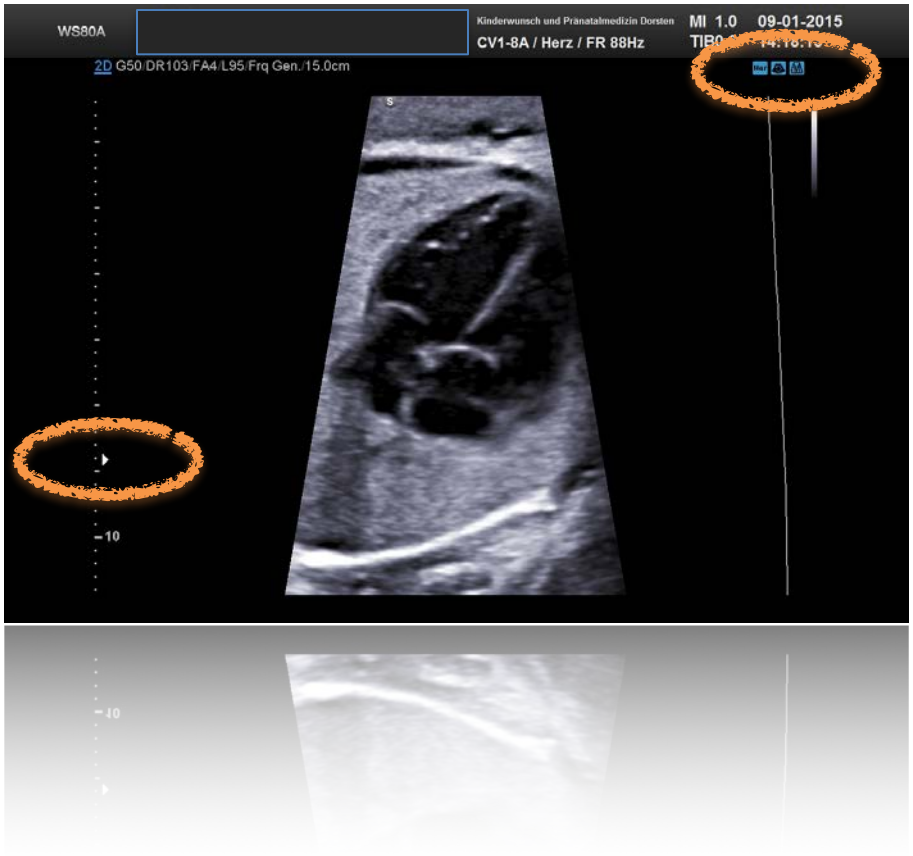

Bildquelle T. v. Ostrowski, 2015

pränatal allround

KINDERWUNSCH DORTMUND SIEGEN DORSTEN WUPPERTAL
STANDORT DORSTEN UND
PRÄNATALMEDIZIN DORSTEN

© Dr. med. Thomas von Ostrowski

BEL

SL

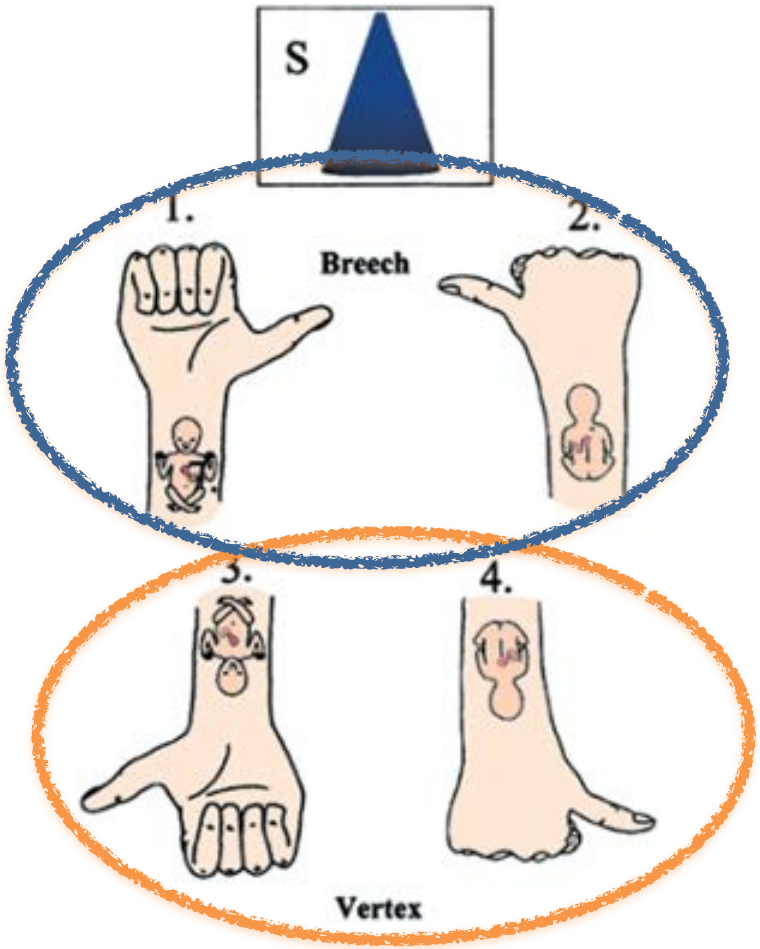

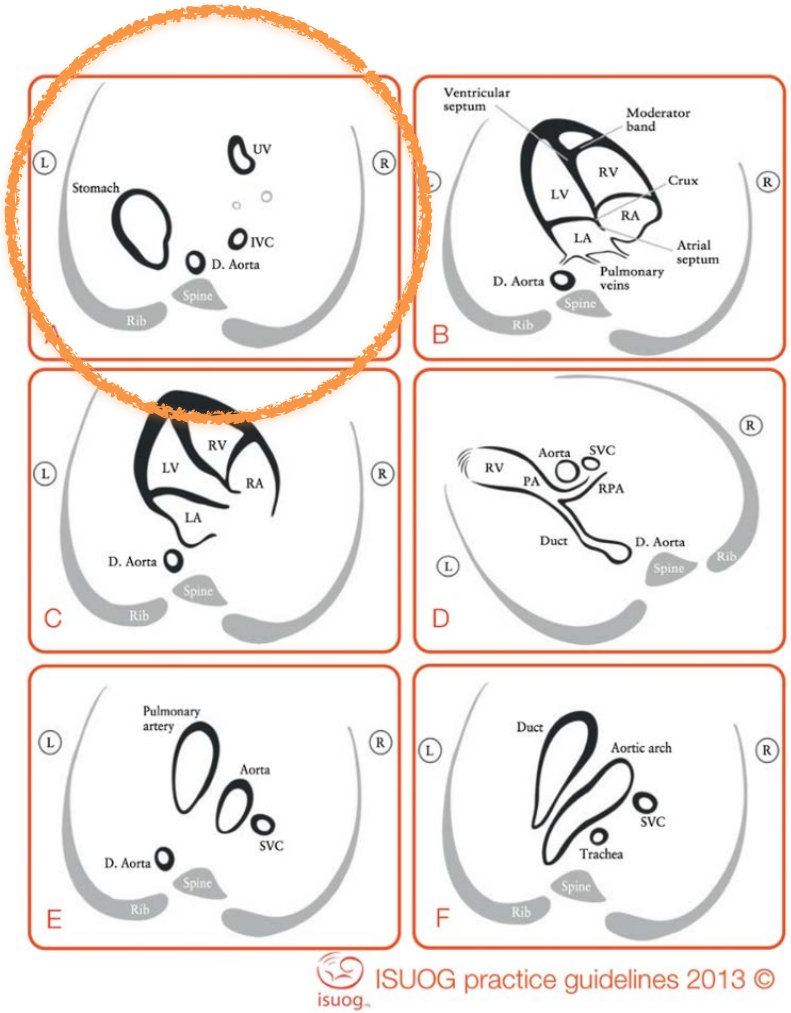

Bronshtein M, Gover A, Zimmer EZ. Sonographic definition of the fetal situs. *Obstet Gynecol.* 2002;99: 1129–1130.

Abuhamad A, Chaoui R, A Practical Guide to Fetal Echocardiography – 1. November 2015

© Dr. med. Thomas von Ostrowski

Der Vier-Kammer-Blick wurde mangelhaft eingestellt.

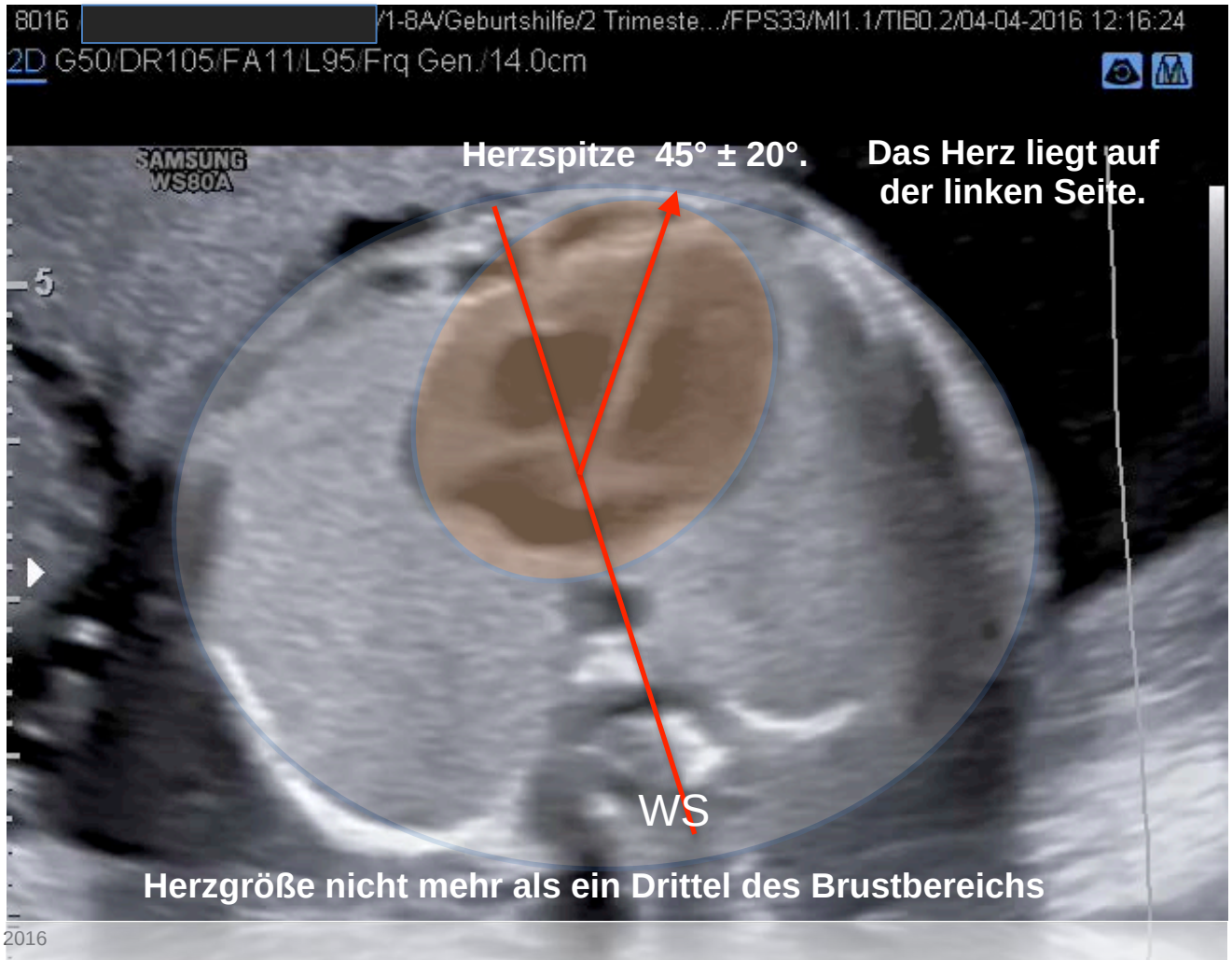

Videoquelle T. v. Ostrowski, 2016

pränatal allround

KINDERWUNSCH DORTMUND SIEGEN DORSTEN WUPPERTAL
STANDORT DORSTEN UND
PRÄNATALMEDIZIN DORSTEN

© Dr. med. Thomas von Ostrowski

„Herzkreuz“ mit normalem Versatz der beiden AV-Klappen und intakter Herzkammerscheidewand.

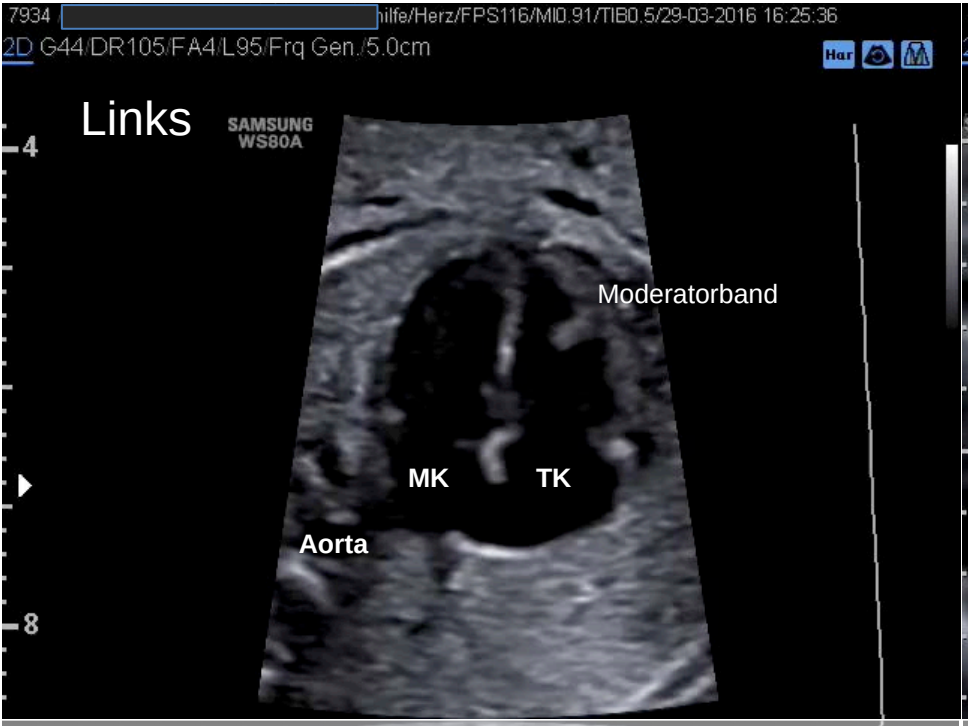

Foramen ovale, Klappe in den linken Vorhof.

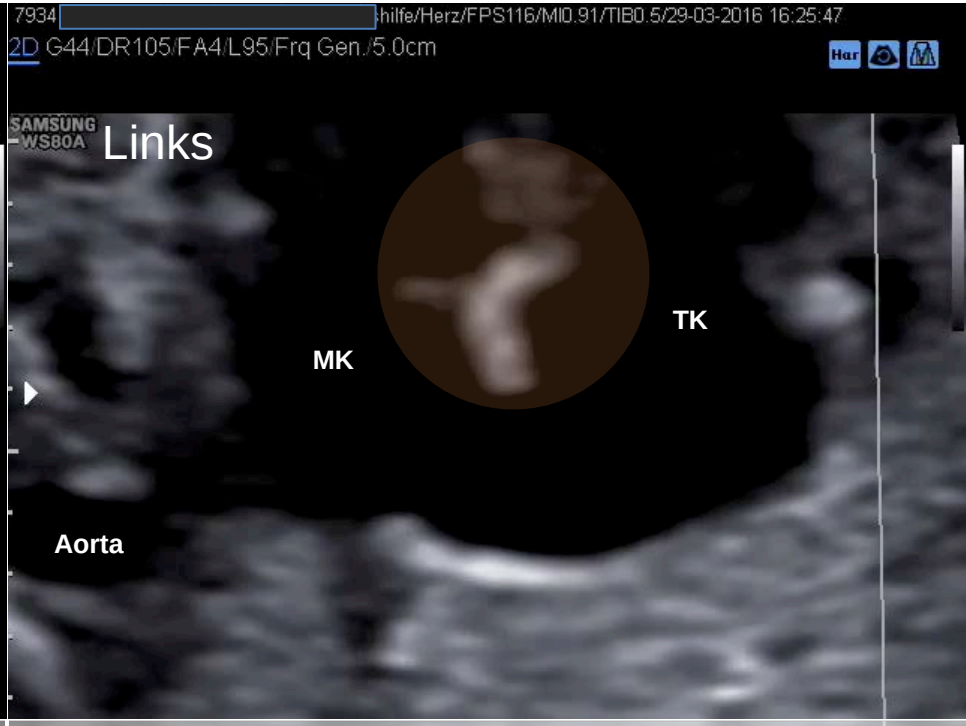

Videoquelle T. v. Ostrowski, 2015

pränatal allround

KINDERWUNSCH DORTMUND SIEGEN DORSTEN WUPPERTAL
STANDORT DORSTEN UND
PRÄNATALMEDIZIN DORSTEN

© Dr. med. Thomas von Ostrowski

Pränatale Diagnostik urogenitaler Fehlbildungen

KINDERWUNSCH DORTMUND SIEGEN DORSTEN WUPPERTAL
STANDORT DORSTEN UND
PRÄNATALMEDIZIN DORSTEN

© Dr. med. Thomas von Ostrowski

Pränatale Diagnostik urogenitaler Fehlbildungen

Eine komplette Präsentation zu diesem Thema finden Sie unter folgender Adresse als pdf Download.

http://www.praenatal-dorsten.de/wp-content/uploads/2016/12/Das-Spermiogram-nach-WHO-2010%E2%80%A8Pränatale-Diagnostik-urogenitaler-Fehlbildungen.pdf

© Dr. med. Thomas von Ostrowski

Pyelektasie (syn. leichte Hydronephrose)

3% aller Feten haben eine Pyelektasie. I.d.R. bds., Jungen doppelt so häufig betroffen.

Ursachen: I.d.R. physiologisch, Obstruktion, Aneuploidie (schwacher Marker).

- **12 bis 13 SSW: > 3 mm**
- **14 bis 22 SSW: > 4 mm**
- **22 bis 33 SSW: > 5 mm**
- **33 bis 40 SSW: > 7 mm**

Abgrenzung zur „pathologischen Hydronephrose“

- **Nierenbecken > 10 mm in der 20. SSW**
- **A.p. Nierenbeckendiameter/Cortex-renalis-Relation > 0,5**
- **Oder assoziierte Kelcherweiterungen**

© Dr. med. Thomas von Ostrowski

Syndromale Erkrankungen mit begleitenden Nierenfehlbildungen

- Selten.
- Die prä- und postnatalen therapeutischen Möglichkeiten sind sehr beschränkt.

Nierenparenchymerkrankungen zystische Nierendysplasien

- Die Einteilung erfolgt nach Edith Potter in Typ I-III.
- Selten.
- Die prä- und postnatalen therapeutischen Möglichkeiten sind sehr beschränkt.

Obstruktive Uropathien

- Unter dem Begriff Potter Typ IV subsumiert.
- 87% der Fehlbildungen.
- Prä- und postnatal sind therapeutische Möglichkeiten gegeben.

pränatal allround

KINDERWUNSCH DORTMUND SIEGEN DORSTEN WUPPERTAL
STANDORT DORSTEN UND
PRÄNATALMEDIZIN DORSTEN

© Dr. med. Thomas von Ostrowski

Megazystis

- 7-15 mm
  - 20% Trisomie 13/18
  - normaler Karyotyp > 90% Remission
- >15 mm
  - 10 % Chromosomenstörungen
  - Progression zur obstruktiven Uropathie

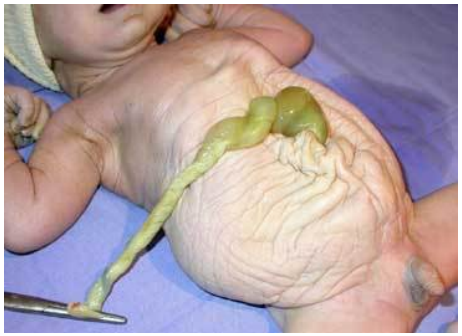

ISUOG International Scientific Meeting

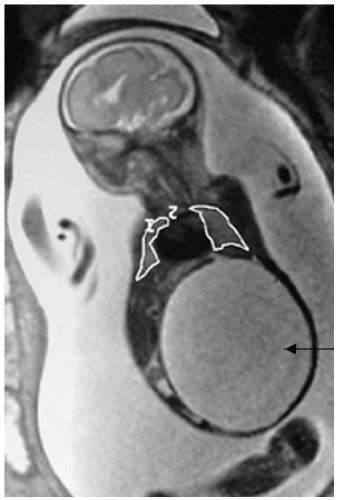

Posteriore Urethralklappe
Urethra Agenesie
Urethrastriktur
Kloakenpersistenz

Syndrome: Prune-Belly-Syndrom.

pränatal allround

KINDERWUNSCH DORTMUND SIEGEN DORSTEN WUPPERTAL
STANDORT DORSTEN UND
PRÄNATALMEDIZIN DORSTEN

25.11.2017
DORTMUND

Anomalien der Plazenta, Nabelschnur, Fruchtwasser und Cervi uteri

pränatal allround

KINDERWUNSCH DORTMUND SIEGEN DORSTEN WUPPERTAL
STANDORT DORSTEN UND
PRÄNATALMEDIZIN DORSTEN

© Dr. med. Thomas von Ostrowski

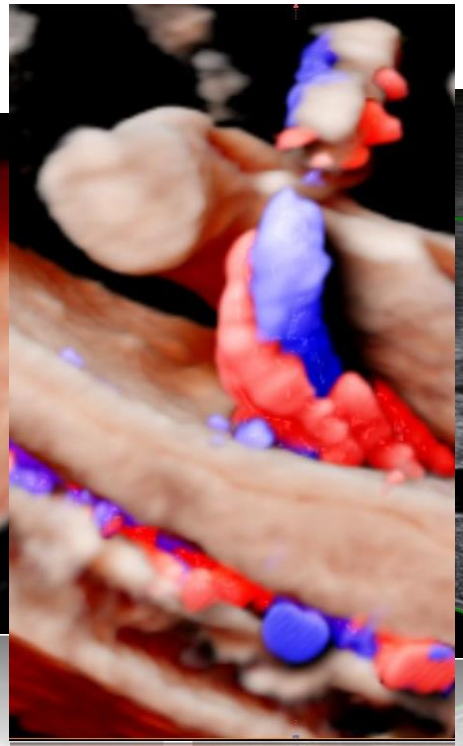

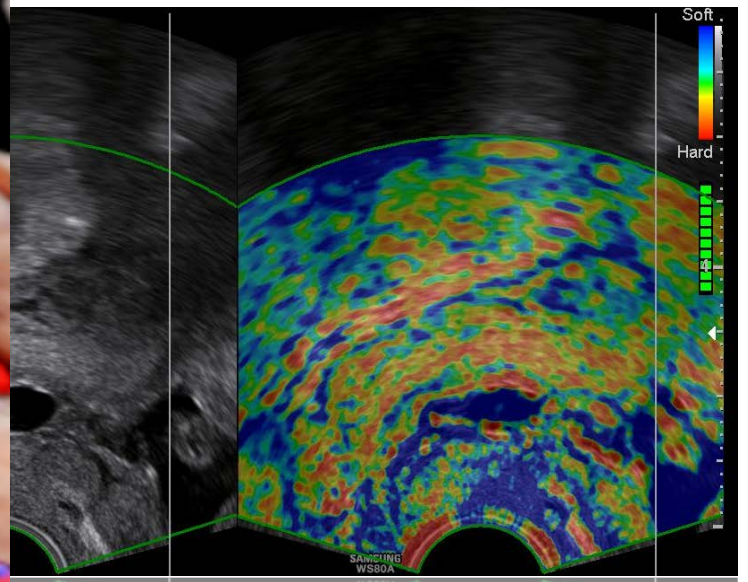

Anomalien der Plazenta, Nabelschnur, Fruchtwasser und Zervix uteri

pränatal allround

KINDERWUNSCH DORTMUND SIEGEN DORSTEN WUPPERTAL
STANDORT DORSTEN UND
PRÄNATALMEDIZIN DORSTEN

© Dr. med. Thomas von Ostrowski

Anomalien der Plazenta, Nabelschnur, Fruchtwasser und Zervix uteri

Eine komplette Präsentation zu diesem Thema finden Sie unter folgender Adresse als pdf Download.

http://www.praenatal-dorsten.de/wp-content/uploads/2017/07/Plazenta-Nabelschnur-Fruchtwasser-Cervix-V.1.1-23.6.17.pdf

© Dr. med. Thomas von Ostrowski

Faustregel:

Größte Plazentadicke gemessen zw. Chorionplatte und Basalplatte in mm entspricht der SSW (Schlensker 1971).

- Messung sollte im Bereich der Nabelschnurinsertion erfolgen. In der Routine i.d.R. nicht vermessen.
- Maximaler Durchmesser wird in der 36. SSW erreicht (36+/-5 mm).

KINDERWUNSCH DORTMUND SIEGEN DORSTEN WUPPERTAL
STANDORT DORSTEN UND
PRÄNATALMEDIZIN DORSTEN

© Dr. med. Thomas von Ostrowski

Erhöhte Plazentadicke
Maternaler Diabetes
Anämie
ausgeprägte fetale Makrosomie (Beckwith Wiedemann Syndrom)
kompensatorisch bei Wachstumsrestriktion
Hydrops
Infektionen

Geringe Plazentadicke „kleine Plazenta“		
SGA	Präeklampsie	Trisomie 18 Trisomie 13 Triploidie (Digynie)
• Bereits in der 12. SSW kleinere Plazenta zu beobachten. • Bis 22. SSW mit normalem Wachstum der Plazenta vergleichbar.	• Ab 16. SSW reduziertes Wachstum der Plazenta.	Bereits im I. Trimenon kleinere Plazenta CAVE: NIPT!

NIPT kein Ergebnis?

- **Ausfallrate bei Trisomie 13/18 vs. Normalkollektiv bei Trisomie 13 und 18 deutlich höher.**

© Dr. med. Thomas von Ostrowski



Physiologische Lokalisation der Plazenta

- anterior, posterior, lateral, fundal

Pathologische Lokalisation der Plazenta (Plazenta praevia)

- „scheinbare“ Migration bis 32. SSW bekannt.

  (Proliferation und abschnittweise Regression der Plazenta, insbesondere kaudale Anteile der Plazenta sowie Dehnung und Wachstum des unteren Uterinsegment).

  Die Vorderwandplazenta zeigt eine bessere Migration als die Hinterwandplazenta.

Risikofaktoren:

- Operationen am Uterus (Sectio, Myomenukleation, Kürettage)
- Mehrlinge
- ART
- Männliche Feten (14% erhöht, verzögerte Implantation der männlichen Blastozyste?) (Demissie et al 1999)

Wiederholungsrisiko:

- 4-8%

© Dr. med. Thomas von Ostrowski

Orientierende Beurteilung bei gefüllter Harnblase von transabdominal möglich.
Die Diagnose wird durch eine transvaginale Messung bei geleerter Harnblase gestellt.

Tiefer Sitz der Plazenta	Plazenta </= 2 cm vom inneren Muttermund.
Plazenta praevia marginalis	Plazenta reicht bis an den inneren Muttermund heran, überlappt diesen aber nicht.
Plazenta praevia partialis	Plazenta überdeckt den inneren Muttermund teilweise. **(Sonographisch nicht darstellbar !!!)**
Plazenta praevia totalis	Plazenta überdeckt den inneren Muttermund vollständig.

Bei der Diagnose einer Plazenta praevia.
Nabelschnurinsertion?
Hinweiszeichen Implantationsstörung (20 % sind mit einer PP assoziiert).
Anamnese, Risikofaktoren?

pränatal allround

KINDERWUNSCH DORTMUND SIEGEN DORSTEN WUPPERTAL
STANDORT DORSTEN UND
PRÄNATALMEDIZIN DORSTEN

© Dr. med. Thomas von Ostrowski

Zeitpunkt der Untersuchung	Prävalenz Plazenta praevia	Überlappung des inneren Muttermunds	Persistenz der Plazenta praevia am Ende des III. Trimenon	Tiefer Sitz der Plazenta/spontane Wehentätigkeit und Notwendigkeit einer Sectio c.
10. SSW bis 20. SSW	6 % Oyelese et al., 2006			
Ende III. Trimenon	0,4 % Faiz et al., 2003			
Kontrolle 22. SSW		< 1,5 cm	20 % Becker et al., 2001	
Kontrolle 22. SSW		> 2,5 cm	40 % Becker et al., 2001	
Abstand 11 bis 20 mm				31 % Vegani et al., 2009
Abstand 1 bis 10 mm				75 % Vegani et al., 2009

Diagnostic Imaging: Obstetrics (Englisch) Gebundene Ausgabe – 15. Juni 2016 von Paula J. Woodward (Autor), Anne Kennedy.

© Dr. med. Thomas von Ostrowski

Korrelation des Reifegrades mit der Plazentafunktion/Plazentainsuffizienz:

- keine einheitlichen Ergebnisse.

Korrelation mit bestimmten maternalen Erkrankungen:

- **Früheres Auftreten von Grannum III°:** Arterielle Hypertonie, Präeklampsie, Nikotinabusus.
- **Verspätete Reifung der Plazenta:** Diabetes mellitus.

Reifungsgrad nach Grannum (1979)	Beschreibung
I°	Homogenes Parenchym, glatt begrenzte Chorionfläche. (I. + II.Trimenon).
	Wellenförmige Begrenzung der Chorionplatte, einzelne Echoverdichtungen im Parenchym (II.Trimenon).
	längliche Echoverdichtungen von Chorionplatte in Richtung Basalplatte, echoreiche Strukturen im Parenchym (II.-III. Trimenon).
	Kompartimentierung, Kotelydone erkennbar, echoreiche Strukturen im Parenchym, girlandenförmiges Muster (>36.SSW).

pränatal allround

KINDERWUNSCH DORTMUND SIEGEN DORSTEN WUPPERTAL
STANDORT DORSTEN UND
PRÄNATALMEDIZIN DORSTEN

© Dr. med. Thomas von Ostrowski

Placenta accreta	Keine Myometriuminvasion, aber Endometrium nicht mehr vorhanden	71 %
Placenta increta	Invasion des Myometriums	15 %
Placenta percreta	Uterusserosa wird infiltriert	11 %
Placenta percreta mit Invasion von Nachbarorganen		3 %

Aus: Plazentationsstörungen. PD Dr. med. Angela Köninger. Qualitätszirkel Pränatal- und Sterilitätsmedizin, Marl, 11/2016

Bailit et al

© Dr. med. Thomas von Ostrowski

Risikofaktoren für eine Implantationsstörung

- **Operationen am Uterus (Sectio, Myomenukleation, Kürettage)**
- **Placenta praevia** (Odds ratio 34 (Chen et al.))
- Multipara
- Ashermansyndrom
- Submuköse Myome
- Bestrahlung in der Anamnese
- Uterus duplex mit nicht-kommunizierenden Hörnern
- Nahttechnik bei der Sectio
- Primäre> sekundäre Sectio (3-fach höheres Risiko)

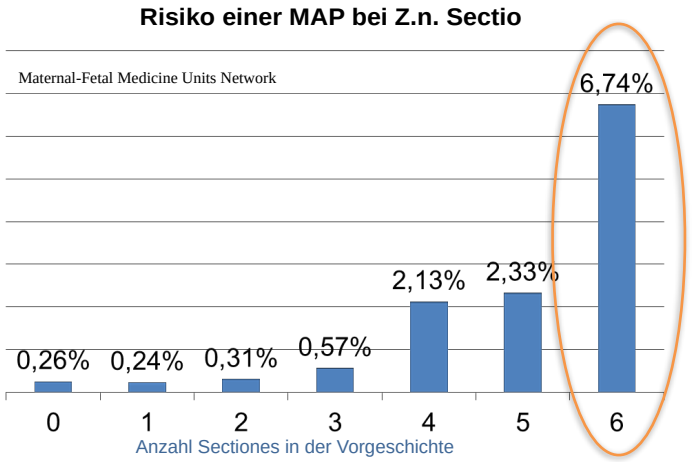

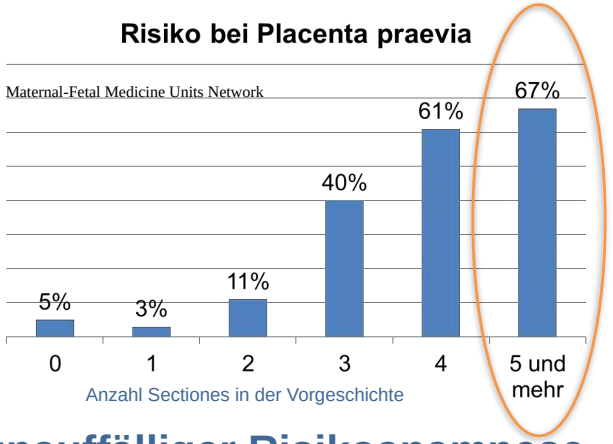

- **3 % Schwangere mit Plazenta praevia mit unauffälliger Risikoanamnese**

Aus: Plazentationsstörungen. PD Dr. med. Angela Köninger. Qualitätszirkel Pränatal- und Sterilitätsmedizin, Marl, 11/2016

© Dr. med. Thomas von Ostrowski

Beschreibung	Länge	Gefahren	Häufigkeit
Kurze Nabelschnur	< 40 cm	BEL vorzeitige Plazentalösung Gefäßspasmen durch überstarken Zug	0,3 %
Lange Nabelschnur	> 90 cm	Echter Nabelschnurknoten Nabelschnurvorfall Polyhydramnion	< 1%

Beschreibung	Länge	Gefahren	Anmerkung
	> 0,3 - 0,5 Windungen/ cm Nabelschnur (Strong et al. 1994)	SGA/IUGR Nabelschnur-Trombosen	
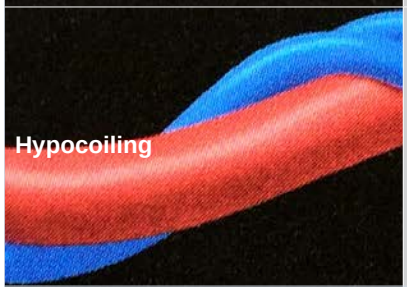	< 0,3 - 0,5 Windungen/ cm Nabelschnur (Strong et al. 1994)	SGA/IUGR Oligohydramnion IUFT	Gehäuft bei singulärer Nabelschnurarterie

Bildquelle: Diagnostic Imaging: Obstetrics (Englisch) Gebundene Ausgabe – 15. Juni 2016 von Paula J. Woodward (Autor), Anne Kennedy.

© Dr. med. Thomas von Ostrowski

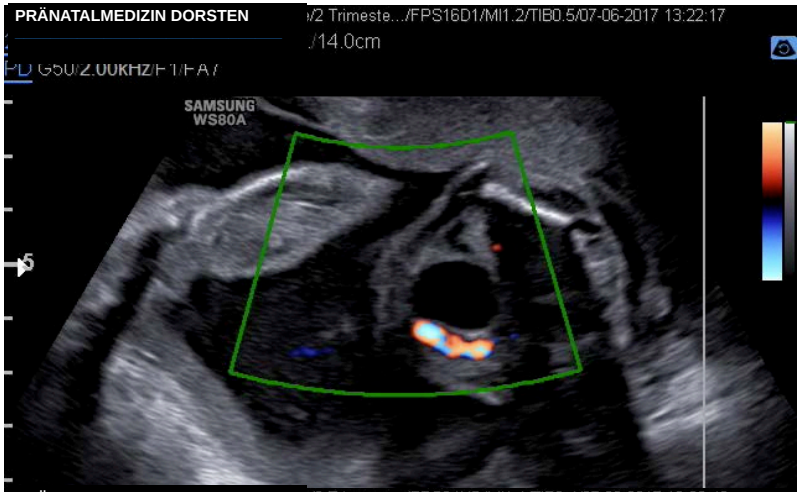

Singuläre Nabelschnurarterie (SUA)

Prävalenz 0,5 bis 5%

- Nur zwei Gefäße ersichtlich.
- Hypoplastische A. umbilicalis (HUA). Variante einer SUA.
- 70% fehlt die linke AU.

2/3 d. F. isolierter Befund

- zweifach erhöhtes Risiko für SGA/IUGR.
- Plazentaform (Formabweichungen) (P. succenturiata).
- Nabelschnurinsertionsstörungen.

1/3 d. F. mit zusätzlichen Auffälligkeiten

- 10% Aneuploidien Trisomie 18, 13 (kein Trisomie 21 Marker).
- Gehäuft Malformationen GIT, Urogenital, Herz.

Falsch positiv Rate 8-10%.

© Dr. med. Thomas von Ostrowski

Anomalien des Nabelschnuransatzes.
Formalgense: Asymmetrie der Trophoblastenausdehnung.

Formen

- Marginale Insertion
- Exzentrische Insertion
- **Insertio velamentosa (Prävalenz 1 %)**
- **Vasa praevia (Prävalenz 0,4 %)**

Risikofaktoren

- Tiefer Plazentasitz
- Plazenta praevia
- Plazenta bipartita (Likelihood = 22)
- Mehrlinge
- IVF (Likelihood = 8)

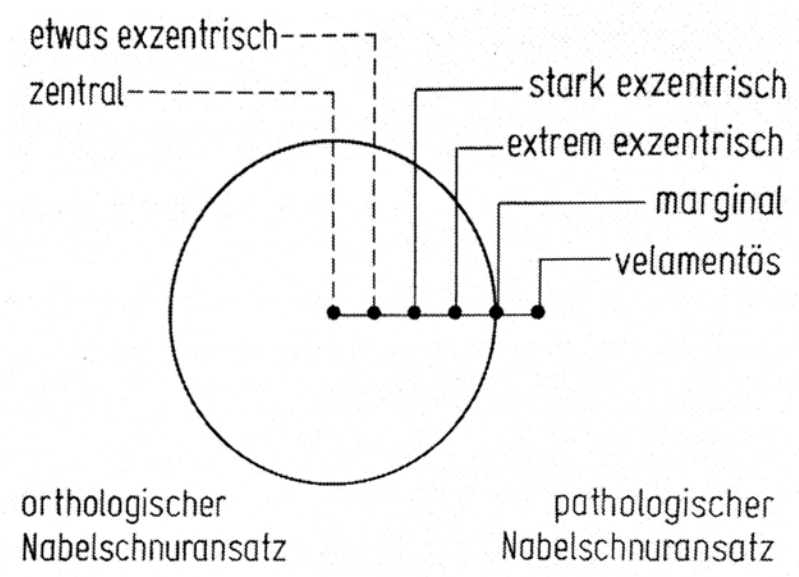

Abb. 3.6. Schema der unterschiedlichen Formen des Nabelschnuransatzes der Plazenta

Atlas der morphologischen Plazentadiagnostik. Vogel, Martin

pränatal allround

KINDERWUNSCH DORTMUND SIEGEN DORSTEN WUPPERTAL
STANDORT DORSTEN UND
PRÄNATALMEDIZIN DORSTEN

© Dr. med. Thomas von Ostrowski

	Insertio velamentosa mittleres und oberes Drittel des Uterus	Insertio velamentosa unteres Drittel des Uterus	Vasa praevia
Inzidenz	1: 100	1:100	1: 250
Komplikationen	• CTG- und Dopplersonographische Alterationen • Fetaler Distress • SGA/IUGR • (starke) Blutung nach Blasensprung können resultieren. Bei Vasa praevia regelmäßig.		
Mortalität	i.d.R. nicht erhöht	erhöht	**30-50%**
Klinik	Wahlklinik	Perinatalzentrum	
Geburtsmodus	Spontanpartus möglich (am Termin)	relative Sectio Indikation Individuelle Planung	elektive Sectio ab 34+0 SSW

44-50% werden pränatal nicht diagnostiziert!

Falls pränatal diagnostiziert: Überlebenswahrscheinlichkeit 97-100%!

Diagnostic Imaging: Obstetrics (Englisch) Gebundene Ausgabe – 15. Juni 2016 von Paula J. Woodward (Autor), Anne Kennedy.
Faber et la., 2010,

© Dr. med. Thomas von Ostrowski

	Quellen für die Produktion von Fruchtwasser	Menge
Frühschwangerschaft	• Amnion • maternales Kompartiment • Oberfläche des Embryos	
10. SSW		30 ml
II Trimenon	**Überwiegend** • Fetale Nieren • Fetale Lunge	
20. SSW		350 ml
III Trimenon	**Ausschließlich** • Fetale Nieren • Fetale Lunge	
30. bis 34. SSW		1000 ml
40. SSW		800 ml

Diagnostic Imaging: Obstetrics (Englisch) Gebundene Ausgabe – 15. Juni 2016 von Paula J. Woodward (Autor), Anne Kennedy.

pränatal allround

KINDERWUNSCH DORTMUND SIEGEN DORSTEN WUPPERTAL
STANDORT DORSTEN UND
PRÄNATALMEDIZIN DORSTEN

© Dr. med. Thomas von Ostrowski

Beurteilungsmethode	Messung	Norm	Interpretation
Fruchtwasserindex	Jeweils in 4 Quadranten	8 cm bis 18 cm	Bessere Methode zur Beurteilung einer Progredienz der FWM
Tiefstes Fruchtwasserdepot „single-Pocket-Methode	Messung des größten Depots	2,1 cm bis 8 cm	
Zwei-Durchmesser-Fruchtwasserdepot	A.p. und horizontale Messung	15,1cm^2 bis 50 cm^2	identifiziert besser Oligohydramnion
Subjektive Beurteilung der Fruchtwassermenge	Betrachtung des gesamten intrauterinen Inhalts. Z.B. fetaler Abdomenumfang passt ein weiteres Mal in die Fruchtwassermenge.	Subjektive Einschätzung	

REGEL! Messung des größten von Nabelschnur und kindlichen Anteilen freien Depots (a.p. Messung).

Bei Gemini und höhergradigen Mehrlingen hat sich die Bestimmung „tiefstes Fruchtwasserdepot“ etabliert.

Diagnostic Imaging: Obstetrics (Englisch) Gebundene Ausgabe – 15. Juni 2016 von Paula J. Woodward (Autor), Anne Kennedy.

© Dr. med. Thomas von Ostrowski

Form	Häufigkeit	Kriterien	Fruchtwassermenge (FWM)	Genetik	Makrosomie
Idiopatisches Polyhydramnion	50 - 70% 2/3 männliche Feten	• Sonoanatomisch „normaler“ Fetus • Ausschluss aller weiteren Kriterien	Mildes Polyhydramnion/stabil	Nicht erforderlich	in 1/3 Makrosomie
Polyhydramnion bei Diabetes mellitus	30 %	• Diabetes mellitus Typ I, II • GDM	Fruchtwassermenge korreliert mit diabetogener Einstellung	Nicht erforderlich	FWM korreliert mit Geburtsgewicht! Hohes Risiko für Makrosomie.
Polyhydramnion und fetale Malformation		• GIT • ZNS • Vitium cordis • Respiratorisches System • Hydrops fetalis • Neuromuskuläre Erkrankungen • Feto-Fetales Transfusionssyndrom • Chorioangiom	Spätes II, III Trimenon Progredientes Polyhydramnion	Ja	Beckwith-Wiedemann-Syndrom
Polyhydramnion und IUGR		• In 92% mit Malformationen • In 38% mit Aneuploidien • (Trisomie 21,18,13)		Ja	Nein

Diagnostic Imaging: Obstetrics (Englisch) Gebundene Ausgabe – 15. Juni 2016 von Paula J. Woodward (Autor), Anne Kennedy.

pränatal allround

KINDERWUNSCH DORTMUND SIEGEN DORSTEN WUPPERTAL
STANDORT DORSTEN UND
PRÄNATALMEDIZIN DORSTEN

© Dr. med. Thomas von Ostrowski

Form	Kriterien	Fruchtwassermenge (FWM)	Genetik	Outcome
Idiopatisches Oligohydramnion	• Sonoanatomisch „normaler“ Fetus. Ausschluss aller möglichen Ursachen	I.d.R. mildes Oligohydramnion	Nicht erforderlich	Gute Prognose
Oligohydramnion und fetale Malformation	• Urogenitale Fehlbildungen • Bilaterale Nierenagenesie • Blasenobstruktionen (Urethraklappe) • Bilaterale Nierendysplasien • Bilaterale subpelvine Stenosen	Fruchtwassermenge häufig im I. Trimenon regelrecht.	Ja	Ungünstig bis infaust
Oligohydramnio und IUGR	• Plazentainsuffizienz (PI) • Aneuploidien in Kombination PI • (Trisomie 21,18,13)		Ja	Abhängig von der SSW und Genetik
Oligohydramnion und Blasensprung			Nein	Abhängig von der SSW Early PROM (< 25 SSW) schlechte Prognose
Oligohydramnion und Übertragung der Schwangerschaft			Nein	kein fetaler Benefit

Diagnostic Imaging: Obstetrics (Englisch) Gebundene Ausgabe – 15. Juni 2016 von Paula J. Woodward (Autor), Anne Kennedy.

pränatal allround

KINDERWUNSCH DORTMUND SIEGEN DORSTEN WUPPERTAL
STANDORT DORSTEN UND
PRÄNATALMEDIZIN DORSTEN

25.11.2017
DORTMUND

Dokumentation

Dokumentation - Warum?

pränatal allround

KINDERWUNSCH DORTMUND SIEGEN DORSTEN WUPPERTAL
STANDORT DORSTEN UND
PRÄNATALMEDIZIN DORSTEN

© Dr. med. Thomas von Ostrowski

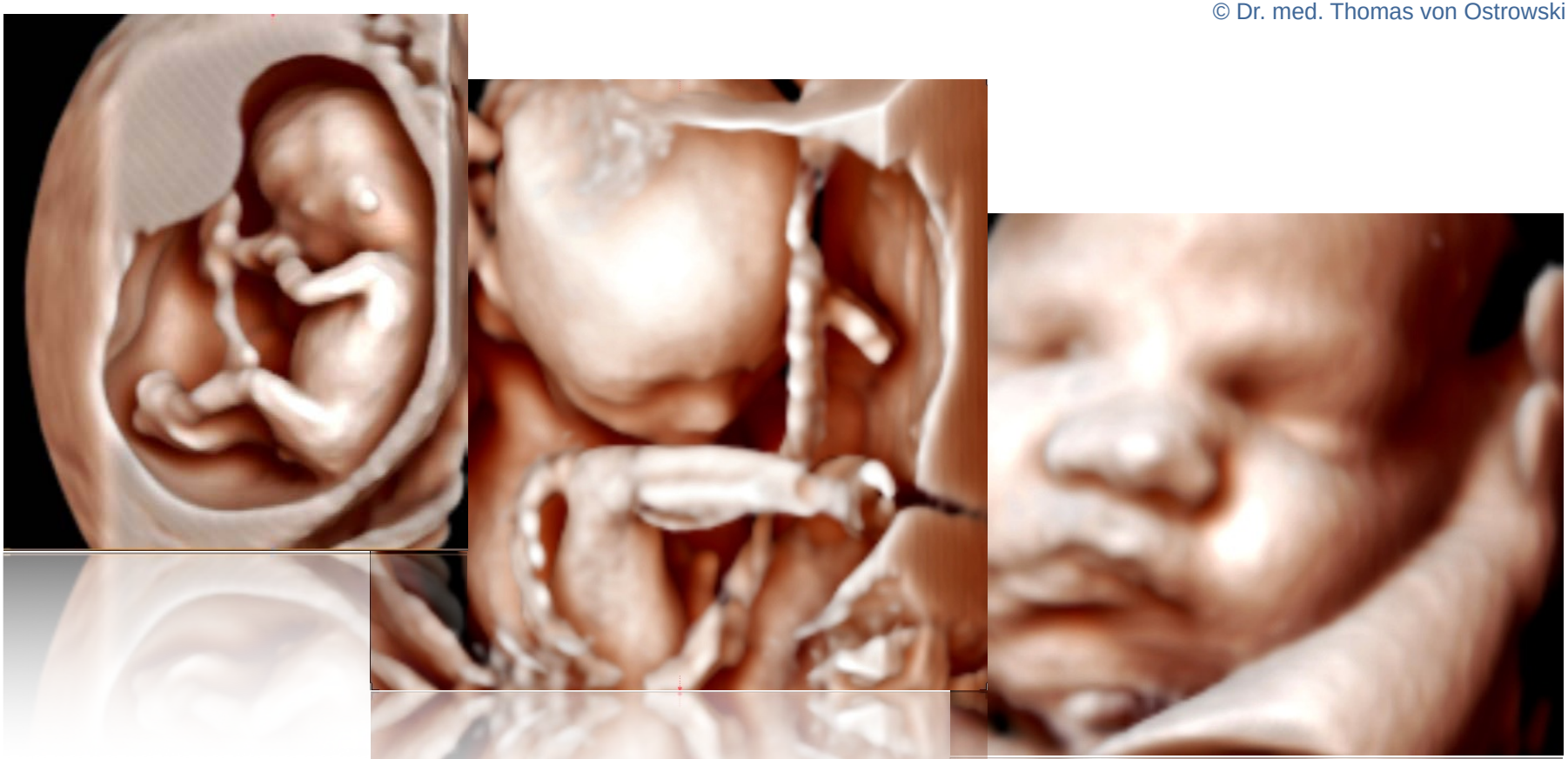

Biometrie und Dokumentation
Dokumentationsprüfung § 11 Ultraschallvereinbarungen

pränatal allround

KINDERWUNSCH DORTMUND SIEGEN DORSTEN WUPPERTAL
STANDORT DORSTEN UND
PRÄNATALMEDIZIN DORSTEN

© Dr. med. Thomas von Ostrowski

Biometrie und Dokumentation
Dokumentationsprüfung § 11 Ultraschallvereinbarungen

Eine komplette Präsentation zu diesem Thema finden Sie unter folgender Adresse als pdf Download.

http://www.praenatal-dorsten.de/wp-content/uploads/2017/02/§-11-US-Vereinbarungen-Dorsten-QZ-22.02.2017-Kopie.pdf

© Dr. med. Thomas von Ostrowski

Dokumentation

Warum?

- **Grundlage für die Qualitätssicherung und -kontrolle**
  - Anforderungen an die Bilddokumentation gemäß Anlage III Nr. 6 (AK 9.1/9.2)
- **Dient als Leistungsnachweis des Untersuchers**
- **Juristische Absicherung des Untersuchers** **(§ 630f BGB: Dokumentation der Behandlung)**

© Dr. med. Thomas von Ostrowski

Dokumentation
Checkliste

Check 3: Erfüllung der Anforderungen nach Anlage III Nrn. 6, 9.1, 9.2 Ultraschall-Vereinbarung

6 Bilddokumentation	**Erfüllt?**
Bilddokumentation gemäß Mutterschafts-Richtlinien auf einem digitalen oder analogen Medium entsprechend der Archivierungspflicht mit folgenden Inhalten:	
B-Modus-Bild mit Entfernungsmaßstab	
Messwerte	
Messmarker	
Sendefrequenz oder Sendefrequenzbereich	
ggf. Sendefokusposition	
Patientenidentität	
Untersuchungsdatum	
Schallkopfbezeichnung	
Praxisidentifikation	

© Dr. med. Thomas von Ostrowski

Dokumentation

Indikation und Fragestellung

- **Seit dem 1.2.2011 Gendiagnostikgesetz (GenDG): Beratung vor und nach pränataler Diagnostik.**
- **Bei fetalen Entwicklungsstörungen ist des Weiteren das Schwangerschaftskonfliktgesetzes (SchKG) relevant.**

EBM Leistung 01773 unterliegt dem GenDG!

(Sonographische Untersuchungen zur differentialdiagnostischen Abklärung und/oder Überwachung von pathologischen Befunden bei Vorliegen der Indikationen gemäß Anlage 1c II.2 der Mutterschafts-Richtlinien, Bilddokumentation)

pränatal allround

KINDERWUNSCH DORTMUND SIEGEN DORSTEN WUPPERTAL
STANDORT DORSTEN UND
PRÄNATALMEDIZIN DORSTEN

© Dr. med. Thomas von Ostrowski

Bundesministerium der Justiz und für Verbraucherschutz

CAVE: GenDG

Gesetz über genetische Untersuchungen bei Menschen (Gendiagnostikgesetz - GenDG)
§ 10 Genetische Beratung

„(4) Die verantwortliche ärztliche Person oder die Ärztin oder der Arzt, die oder der die Beratung angeboten oder vorgenommen hat, hat den **Inhalt** der Beratung zu dokumentieren.“

pränatal allround

KINDERWUNSCH DORTMUND SIEGEN DORSTEN WUPPERTAL
STANDORT DORSTEN UND
PRÄNATALMEDIZIN DORSTEN

© Dr. med. Thomas von Ostrowski

Dokumentation
Aufklärung

Aufklärungspunkte vor und nach einer pränatalen Diagnostik
Indikation und Ziel der pränatalen Diagnostik
Risiko der Untersuchung
Möglichkeiten und Grenzen der pränatalen diagnostischen Möglichkeiten (pränatal nicht erfassbare Störungen)
Sicherheit des Untersuchungsergebnisses
Art und Schweregrad möglicher oder vermuteter Störungen
Möglichkeiten des Vorgehens bei einem pathologischen Befund
Psychologisches und ethisches Konfliktpotenzial bei Vorliegen eines pathologischen Befunds
Alternativen zur invasiven pränatalen Diagnostik und mögliche Konsequenzen bei Nicht-Inanspruchnahme einer invasiven pränatalen Diagnostik.

pränatal allround

KINDERWUNSCH DORTMUND SIEGEN DORSTEN WUPPERTAL
STANDORT DORSTEN UND
PRÄNATALMEDIZIN DORSTEN

© Dr. med. Thomas von Ostrowski

Dokumentation

Indikation EBM 01772

Anlage 1c I. der Mutterschafts-Richtlinien	ICD 10
Rezidivierende oder persistierende uterine Blutung	Schwangerschaftsblutung im 1. Trimenon (O20.9) Schwangerschaftsblutung in der Anamnese (Z35.2)
Gestörte intrauterine Frühschwangerschaft	
Frühschwangerschaft bei liegendem IUP, Uterus myomatosus, Adnextumor	Schwangerschaft bei liegendem Intrauterinpessar (O26.3) Uterus myomatosus (D25.9) Adnextumor (D39.7)
Nachkontrolle intrauteriner Eingriffe	Amniozentese-Screening (Z36.2)
Cervixmessung mittels Ultraschall bei Cervixinsuffizienz oder Verdacht	Zervixinsuffizienz (N88.3)
Bestätigter vorzeitiger Blasensprung und/oder vorzeitige Wehentätigkeit	Vorzeitiger Blasensprung bei Gravidität (O42.9) Vorzeitige Wehen ohne Entbindung (O60.0)
Kontrolle und gegebenenfalls Verlaufsbeobachtung nach Bestätigung einer bestehenden Anomalie oder Erkrankung des Fetus	Vorzeitige Wehen ohne Entbindung (O60.0) Fetale Anomalie (Q89.9)
Verdacht auf vorzeitige Plazentalösung	Vorzeitige Plazentalösung (O45.9)
Ultraschall-Kontrollen bei gestörtem Geburtsverlauf z. B. vor, während und nach äußerer Wendung aus Beckenend- oder Querlage in Schädellage.	Querlage des Fetus (O32.2) Beckenendlage des Fetus (O32.1)

pränatal allround

KINDERWUNSCH DORTMUND SIEGEN DORSTEN WUPPERTAL
STANDORT DORSTEN UND
PRÄNATALMEDIZIN DORSTEN

© Dr. med. Thomas von Ostrowski

Dokumentation

Indikation EBM 01773

Anlage 1c II. der Mutterschafts-Richtlinie	ICD 10
Gezielte Ausschlußdiagnostik bei erhöhtem Risiko für Fehlbildungen oder Erkrankungen des Fetus aufgrund von:	
Ultraschalldiagnostischen Hinweisen	Fetale Anomalie (Q89.9)
Laborchemischen Befunden	Abnormer hämatologischer Befund bei der pränatalen Screeninguntersuchung der Mutter (O28.0+G) Abnormer biochemischer Befund bei der pränatalen Screeninguntersuchung der Mutter (O28.1+G)
Genetisch bedingten oder familiär gehäuften Erkrankungen oder Fehlbildungen in der Familienanamnese	Risikofaktoren in der Anamnese a.n.k. (Z91.8+G) Schwangerschaftsbetreuung bei Neigung zu habituellem Abort (O26.2+G)
Teratogenen Noxen oder als Alternative zur invasiven pränatalen Diagnostik	Betreuung der Mutter bei [Verdacht auf] Schädigung des Fetus durch Alkohol (O35.4+G) Betreuung der Mutter bei [Verdacht auf] Schädigung des Fetus durch Arzneimittel oder Drogen (O35.5+G) Betreuung der Mutter bei [Verdacht auf] Schädigung des Fetus durch Strahleneinwirkung (O35.6+G) Betreuung der Mutter bei [Verdacht auf] Schädigung des Fetus durch Viruskrankheit der Mutter (O35.3+G) Nikotinabusus

© Dr. med. Thomas von Ostrowski

Dokumentation

CAVE: Untersuchungsbedingungen schriftlich dokumentieren !!!

- Ausreichende Ultraschallbedingungen
- Eingeschränkte Ultraschallbedingungen (Begründung: z.B. schallabsorbierenden Bauchdecke, Kindslage).

Patientin über Untersuchungsbedingungen informiert !

© Dr. med. Thomas von Ostrowski

Dokumentation

Dokumentationsprüfung § 11 Ultraschallvereinbarungen
Mindestanforderungen an die Bilddokumentation
§ 10 der Ultraschallvereinbarungen

Kassenärztliche Vereinigung Westfalen-Lippe
Beurteilungskriterien für Ultraschall-Bilddokumentationen
im Sinne des § 10 Abs. 4 Punkt 2 und 3 der Ultraschall-Vereinbarung

Anwendungsbereiche (AB)		Mindestanforderungen
AB 8.2	Uro-Genitalorgane, transkavitär, B-Modus	Normalbefunde der Prostata sind in einer Ebene (Transversalebene) darzustellen. Die Volumetrie der Prostata sollte möglichst dokumentiert werden. Die Samenblasen ist nur bei pathologischen Befunden darzustellen. Volumetrie nur bei entsprechender Indikation. Therapierelevante **pathologische Befunde** der Prostata sind möglichst in zwei Ebenen darzustellen und zu vermessen.
AB 8.3	Weibliche Genitalorgane, B-Modus	**Normalbefunde:** Uterus im repräsentativem Längsschnitt mit Cavum uteri (Endometrium) Adnexe (sofern darstellbar) ggf. mit Seitendokumentation **Pathologische Befunde:** Repräsentativer Herdbefund in zwei Ebenen mit Vermessung
AB 9.1	Geburtshilfliche Basisdiagnostik, (B-Modus	Bei Untersuchungen nach Anlage 1 a der Mutterschafts-Richtlinien: Messung und Bilddokumentation von **mindestens:** Erstes Screening (9. – 12. SSW): • Embryo im Längsschnitt mit Messung der **SSL** oder **BPD** • Gemini: Getrennte Darstellung beider Embryonen; Bilddarstellung der Chori-on/Amnionverhältnisse • Bilddokumentation auffälliger oder kontrollbedürftiger Befunde Zweites Screening **ohne** systematische Untersuchung der fetalen Morphologie und drittes Screening: • **BPD**; **FOD** oder **KU**; **ATD** und **APD** oder **AU** sowie **FL** • Getrennte Darstellung beider Gemini Bilddokumentation auffälliger und/oder kontrollbedürftiger Befunde Bei Untersuchungen nach Anlage 1 b + 1 c I der Mutterschafts-Richtlinien: • je nach Fragestellung ein repräsentatives Bild

01770

01772

Quelle: KVWL

pränatal allround

KINDERWUNSCH DORTMUND SIEGEN DORSTEN WUPPERTAL
STANDORT DORSTEN UND
PRÄNATALMEDIZIN DORSTEN

© Dr. med. Thomas von Ostrowski

Dokumentation

Dokumentationsprüfung § 11 Ultraschallvereinbarungen
Mindestanforderungen an die Bilddokumentation
§ 10 der Ultraschallvereinbarungen

Kassenärztliche Vereinigung Westfalen-Lippe
Beurteilungskriterien für Ultraschall-Bilddokumentationen
im Sinne des § 10 Abs. 4 Punkt 2 und 3 der Ultraschall-Vereinbarung

01771

01773

Anwendungsbereiche (AB)		Mindestanforderungen
AB 9.1a	Systematische Untersuchung der fetalen Morphologie, B-Modus	Zweites Screening **mit** systematischer Untersuchung der fetalen Morphologie: • **BPD**; **FOD** oder **KU**; **ATD** und **APD** oder **AU** sowie **FL** • Getrennte Darstellung beider Gemini • Bilddokumentationen bei Auffälligkeiten Bei Untersuchungen nach Anlage 1a der Mutterschaftsrichtlinien: • je nach Fragestellung ein repräsentatives Bild
AB 9.2	Weiterführende Differentialdiagnostik des Feten, B-Modus	Die Indikation/Fragestellung für die Untersuchung muss eindeutig formuliert sein und den Vorgaben der Mutterschafts-Richtlinien nach Anlage I c II. 2 entsprechen. Danach richtet sich bei der weiterführenden Differentialdiagnostik des Feten im B-Modus-Verfahren nach GOP 01773 EBM der Umfang der zu erstellenden Bilddokumentation.
	Spezielle Fragestellung!	Entsprechend des Schwangerschaftsalters schließt die Untersuchung den Inhalt des Screenings mit ein. Darüber hinaus muss bei einer **speziellen Fragestellung** eine oder mehrere der nachfolgenden Strukturen dargestellt werden, um die Abklärung dieser **speziellen Fragestellung** nicht nur im schriftlichen Befund, sondern vor allem durch das entsprechende Bildmaterial belegen zu können:
		• Kopfform • intrazerebrale Strukturen • Gesichtsprofil, einschließlich Frontalschnitt • Nackenregion, gesamte Wirbelsäule • Bauchwand, Nabelschnuransatz, Nabelschnurgefäße • Herzposition, 4-Kammerblick • Lungen- und Leberstruktur • Magen, Nieren bds. und Blase, Genitalregion • Extremitäten
	Allgemeine Fragestellung!	Bei einer **allgemeinen Fragestellung (z. B. Altersindikation, Zustand nach ICSI, Fehlbildungsangst oder als Alternative zur invasiven Diagnostik)** schließt die Untersuchung nach GOP 01773 EBM den Inhalt des Screenings sowie die Darstellung aller vorgenannten Strukturen mit ein.
		Bei Pathologien sind zusätzliche befundbezogene Bilder nachvollziehbar zu dokumentieren.

Quelle: KVWL

ACHTUNG: Geltungsbereich KV Westfalen-Lippe. Bitte erfragen Sie bei Ihrer KV die gültigen Dokumentationsstandards. Stand 25.11.2017.

© Dr. med. Thomas von Ostrowski

Dokumentation

Indikation EBM 01773

Sonographische Untersuchungen zur differentialdiagnostischen Abklärung und/oder Überwachung von pathologischen Befunden bei Vorliegen der Indikationen gemäß **Anlage 1c II.** der Mutterschafts-Richtlinien

Genehmigung der Kassenärztlichen Vereinigung nach der Ultraschall-Vereinbarung gemäß § 135 Abs. 2 SGB V

Fakultativer Leistungsinhalt

- In mehreren Sitzungen
- Bilddokumentation
- Berichtspflicht

Falls mehrere Sitzungen, müssen diese allerdings im gleichem Quartal erfolgen !!!

Abrechnungsbestimmung

- **einmal im Behandlungsfall**

Bei Mehrlingen ist die Gebührenordnungsposition 01773 entsprechend der Zahl der Mehrlinge mehrfach berechnungsfähig.

Anmerkung (Verfasser): Keine spezifische SSW definiert!

© Dr. med. Thomas von Ostrowski

Dokumentation

Dokumentation EBM 01773 - Beispiele für Fragestellung „Allgemeine Fragestellung“

Bildquelle DEGUM

- Risikofaktoren in der Anamnese a.n.k. **(Z91.8+G)**
  - Sterile Ehe (IVF/ICSI) **(Z31.6)**
  - Sorge **(R45.2)**
- Abnormer hämatologischer Befund bei der pränatalen Screeninguntersuchung der Mutter **(O28.0+G)**
  - Indikation: Hypo- Hyperthyreose **(EO3.9)**
- Betreuung der Mutter bei [Verdacht auf] Schädigung des Fetus durch Arzneimittel oder Drogen **(O35.5+G)**
  - Indikation: Nikotinabusus **(F17.1)**
- Pränatales Screening auf Chromosomenstörungen **(Z36.0)**
  (Alternative zur invasiven pränatalen Diagnostik)
  - Risikoschwangerschaft **(Z.35.9)**

+

zusätzlich:

ACHTUNG: Geltungsbereich KV Westfalen-Lippe.
Bitte erfragen Sie bei Ihrer KV die gültigen Dokumentationsstandards.
Stand 25.11.2017.

© Dr. med. Thomas von Ostrowski

Dokumentation

Dokumentation EBM 01773 - Beispiele für Fragestellung „Allgemeine Fragestellung“

Kopfform	Wirbelsäule mit Nackenregion	Herzposition	Blase, Genitalregion	Extremitäten
Intrazerebrale Strukturen	Bauchwand mit Nabelschnur	4-Kammerblick	Nieren bds.	
Gesichtsprofil, Frontalschnitt	Nabelschnurgefäße	Lungen-/Leberstruktur/Magen		
	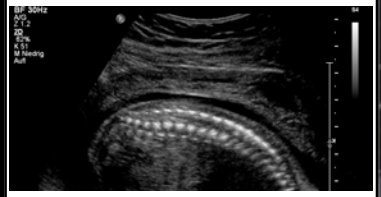			
				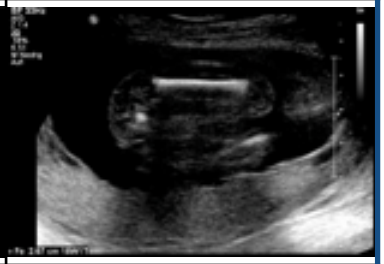
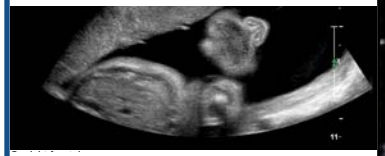	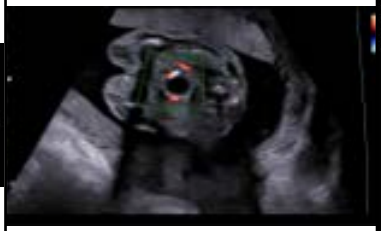			

Bildquelle DEGUM u. T. v. Ostrowski

© Dr. med. Thomas von Ostrowski

Dokumentation

Dokumentation EBM 01773 - Beispiele für Fragestellung „ Spezielle Fragestellung“

- v.a. fetale Anomalie **(Q89.9)**
  - Indikation: Fetale Pyelektasie
  - Indikation: v.a. Lippenspalte
- Risikofaktoren in der Anamnese a.n.k. **(Z91.8+G)**
  - Indikation: Nierenauffälligleit in der Familienamese
- Abnormer biochemischer Befund bei der pränatalen Screeninguntersuchung der Mutter **(O28.1+G)**
  - Indikation: AFP Erhöhung > 2,5 MoM i.S.

+

Je nach Fragestellung zusätzlich:

ACHTUNG: Geltungsbereich KV Westfalen-Lippe.
Bitte erfragen Sie bei Ihrer KV die gültigen Dokumentationsstandards.
Stand 25.11.2017.

Bildquelle DEGUM

pränatal allround

KINDERWUNSCH DORTMUND SIEGEN DORSTEN WUPPERTAL
STANDORT DORSTEN UND
PRÄNATALMEDIZIN DORSTEN

© Dr. med. Thomas von Ostrowski

Dokumentation

Dokumentation EBM 01773 - Beispiele für Fragestellung „ Spezielle Fragestellung“

- Risikofaktoren in der Anamnese a.n.k. (Z91.8+G)
  - Indikation: Nierenauffälligleit in der Familienamese
  - Indikation: Fetale Pyelektasie

Physiologischer Befunde

Pathologischer Befunde

Bildquelle DEGUM und T. v. Ostrowski

ACHTUNG: Geltungsbereich KV Westfalen-Lippe. Bitte erfragen Sie bei Ihrer KV die gültigen Dokumentationsstandards. Stand 25.11.2017.

© Dr. med. Thomas von Ostrowski

Dokumentation

Dokumentation EBM 01773 - Beispiele für Fragestellung „ Spezielle Fragestellung“

Bildquelle DEGUM und T. v. Ostrowski

Indikation: v.a. Lippenspalte

- A v.a. fetale Anomalie **(Q89.9)**

\+

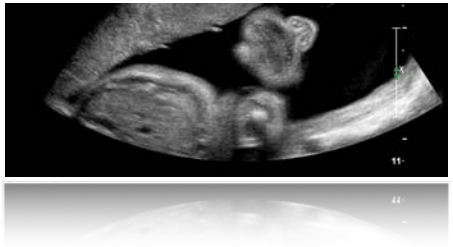

Physiologischer Befunde

\+

Pathologischer Befunde

ACHTUNG: Geltungsbereich KV Westfalen-Lippe. Bitte erfragen Sie bei Ihrer KV die gültigen Dokumentationsstandards. Stand 25.11.2017.

pränatal allround

KINDERWUNSCH DORTMUND SIEGEN DORSTEN WUPPERTAL
STANDORT DORSTEN UND
PRÄNATALMEDIZIN DORSTEN

Dokumentation

Dokumentation EBM 01773 - Beispiele für Fragestellung „ Spezielle Fragestellung“

Indikation: Laborchemische Befunde (AFP Erhöhung > 2,5 MoM i.S.)

- Abnormer biochemischer Befund bei der pränatalen Screeninguntersuchung der Mutter **(O28.1+G)**

Bildquelle DEGUM und T. v. Ostrowski

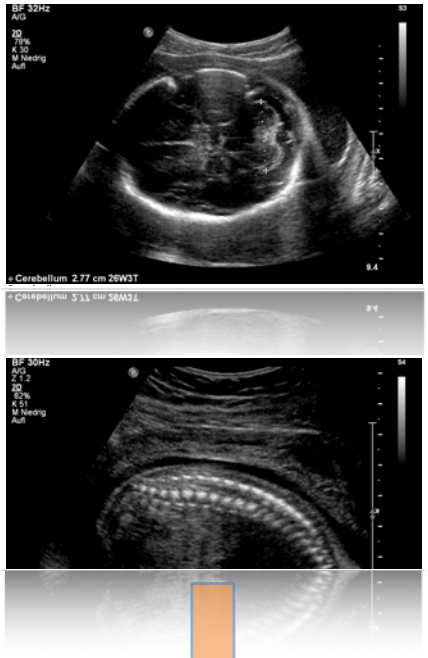

Neuralrohrdefekt

Zwerchfelldefekt
Bauchwanddefekt

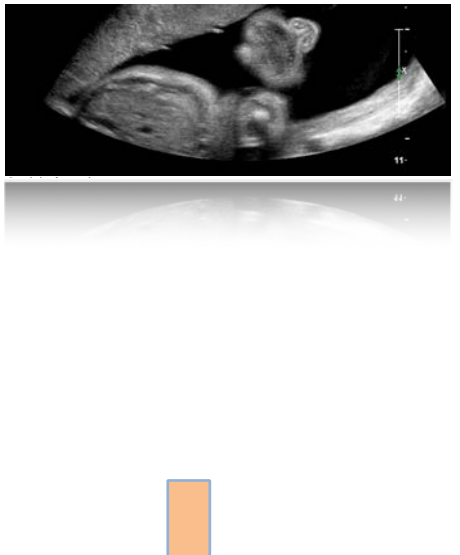

Spalte

ACHTUNG: Geltungsbereich KV Westfalen-Lippe. Bitte erfragen Sie bei Ihrer KV die gültigen Dokumentationsstandards. Stand 25.11.2017.

© Dr. med. Thomas von Ostrowski

Dokumentation

Organspezifische Befundbeschreibung

pränatal allround

KINDERWUNSCH DORTMUND SIEGEN DORSTEN WUPPERTAL
STANDORT DORSTEN UND
PRÄNATALMEDIZIN DORSTEN

© Dr. med. Thomas von Ostrowski

Dokumentation

Dokumentation - Organspezifische Befundbeschreibung

KVWL Kassenärztliche Vereinigung Westfalen-Lippe

MUSTER DOKUMENTATIONSBOGEN

B-Modus-Sonographie zur weiterführenden Differentialdiagnostik des Feten nach GOP 01773

Name, Vorname des Patienten (Druckbuchstaben)

_____

Geburtsdatum (TT.MM.JJJJ) _____

Untersuchungsdatum (TT.MM.JJJJ) _____

Praxisstempel

Überweisender Arzt:

Indikation / Fragestellung:

LP. _____ ET. _____ rechn. jetzt: _____ SSW

Biometrie		
SSL	cm ≙	SSW
FO Ø	cm ≙	SSW
BIP	cm FOD	SSW
KU	cm ≙	SSW
THQ/AU	cm ThAP	cm
FL	cm ≙	SSW

Nabelschnur 2 Arterien: □ ja □ nein

Plazenta: Dicke cm, **Struktur** _____
□ VW □ HW □ re. Seite □ li. Seite
□ Fund. □ prav. tot. □ prav. part. □ prav. marg.

Nabelschnurinsertion

Lage: □ SL □ BEL □ I. □ II. □ QL □ dorsoant □ dorsopost.

Bewegung: □ lebhaft □ träge

Herzaktion: □ normalfrequenz □ bradyk. □ tachyk.

FW: □ normal □ Hydramnion □ Oligohydramnion

Mehrlinge:

Chorionizität:

Morphologie

Kopf / Wirbelsäule

Schädelform: | Hirnventrikel: | Cerebellum:

Wirbelsäule: | Gesichtsprofil: | Orbitae:

Nackenregion/Hals: | Kiefer/Lippenregion:

KVWL Kassenärztliche Vereinigung Westfalen-Lippe

MUSTER DOKUMENTATIONSBOGEN

B-Modus-Sonographie zur weiterführenden Differentialdiagnostik des Feten nach GOP 01773

Thorax
Lunge: | Herz: (Vierkammerblick/Position) | Gefäßabgänge (Herz):

Diaphragmagrenze: | Herzklappen: | Bauchdecke:

Abdominalorgane

Magen: | Genitalorgane: | Nieren:

Leber: | Ureteren: | Harnblase:

Intestinum: (Echogenität/ Dilatation)

Extremitäten

Zusammenfassende Beurteilung/(Verdachts-) Diagnose und ggf. abgeleitete Konsequenzen:

_____ Ort, Datum

_____ Unterschrift

vollständig Ausfüllen

vollständig Ausfüllen

Quelle: KVWL

ACHTUNG: Geltungsbereich KV Westfalen-Lippe. Bitte erfragen Sie bei Ihrer KV die gültigen Dokumentationsstandards. Stand 25.11.2017.

© Dr. med. Thomas von Ostrowski

Dokumentation

(Verdachts)Diagnose und abgeleitete Konsequenzen

pränatal allround

KINDERWUNSCH DORTMUND SIEGEN DORSTEN WUPPERTAL
STANDORT DORSTEN UND
PRÄNATALMEDIZIN DORSTEN

© Dr. med. Thomas von Ostrowski

Dokumentation
(Verdachts)Diagnose und abgeleitete Konsequenzen

KVWL Kassenärztliche Vereinigung Westfalen-Lippe

MUSTER DOKUMENTATIONSBOGEN
B-Modus-Sonographie zur weiterführenden Differentialdiagnostik des Feten nach GOP 01773

Name, Vorname des Patienten (Druckbuchstaben) _____

Geburtsdatum (TT.MM.JJJJ) _____

Untersuchungsdatum (TT.MM.JJJJ) _____

Praxisstempel

Überweisender Arzt:

Indikation / Fragestellung: **Fetale Pyelektasie**

LP. _____ ET. _____ rechn. jetzt: _____ SSW

Biometrie		
SSL	cm ≙	SSW
FO Ø	cm ≙	SSW
BIP	cm FOD	SSW
KU	cm ≙	SSW
THQ/AU	cm ThAP	cm
FL	cm ≙	SSW

Nabelschnur 2 Arterien: □ ja □ nein

Plazenta: Dicke cm, **Struktur** _____
□ VW □ HW □ re. Seite □ li. Seite
□ Fund. □ prav. tot. □ prav. part. □ prav. marg.

Nabelschnurinsertion

Lage: □ SL □ BEL □ I. □ II. □ QL □ dorsoant □ dorsopost.

Bewegung: □ lebhaft □ träge

Herzaktion: □ normalfrequenz □ bradyk. □ tachyk.

FW: □ normal □ Hydramnion □ Oligohydramnion

Mehrlinge:

Chorionizität:

Morphologie

Kopf / Wirbelsäule

Schädelform: | Hirnventrikel: | Cerebellum:

Wirbelsäule: | Gesichtsprofil: | Orbitae:

Nackenregion/Hals: | Kiefer/Lippenregion:

KVWL Kassenärztliche Vereinigung Westfalen-Lippe

MUSTER DOKUMENTATIONSBOGEN
B-Modus-Sonographie zur weiterführenden Differentialdiagnostik des Feten nach GOP 01773

Thorax
Lunge: | Herz: (Vierkammerblick/Position) | Gefäßabgänge (Herz):

Diaphragmagrenze: | Herzklappen: | Bauchdecke:

Abdominalorgane

Magen: | Genitalorgane: | Nieren:

Leber: | Ureteren: | Harnblase:

Intestinum: (Echogenität/ Dilatation)

Extremitäten

Zusammenfassende Beurteilung/(Verdachts-) Diagnose und ggf. abgeleitete Konsequenzen:

Diagnose: Fetale Pyelektasie, a.p. Messung 0,6 cm bds.

Des Weitern unauffälliger Fetus.

Konsequenzen: Kontrolle des Befunds in 6 Wochen.

Schwangere wünscht keine invasive Diagnostik od. NIPT.

_____ Ort, Datum

_____ Unterschrift

ACHTUNG: Geltungsbereich KV Westfalen-Lippe. Bitte erfragen Sie bei Ihrer KV die gültigen Dokumentationsstandards. Stand 25.11.2017.

pränatal allround

KINDERWUNSCH DORTMUND SIEGEN DORSTEN WUPPERTAL
STANDORT DORSTEN UND
PRÄNATALMEDIZIN DORSTEN

© Dr. med. Thomas von Ostrowski

Weitere Präsentationen finden Sie unter:

http://www.praenatal-dorsten.de/fur-arzte/qualitatszirkel-pranatal-und-reproduktionsmedizin/

http://kinderwunsch-dorsten.de/fur-arzte/qualitatszirkel-pranatal-und-reproduktionsmedizin/

KINDERWUNSCH
DORTMUND SIEGEN DORSTEN WUPPERTAL
STANDORT DORSTEN

KINDERWUNSCH DORTMUND SIEGEN DORSTEN WUPPERTAL
STANDORT DORSTEN UND
PRÄNATALMEDIZIN DORSTEN

Dr. med. Katharina Möller-Morlang [1,2]
Dr. med. Thomas von Ostrowski [1,3]

Fachärzte für Frauenheilkunde und Geburtshilfe [1]
Gynäkologische Endokrinologie und Reproduktionsmedizin [2]
Tätigkeitschwerpunkt Pränatalmedizin (DEGUM II) [3]

Südwall 15
46282 Dorsten

Telefon 02362 27001
Telefax 02362 27002

www.praenatal-dorsten.de
www.kinderwunsch-dorsten.de

Berufsausübungsgemeinschaft Dr. med. Katharina Möller-Morlang, Dr. med. Thomas von Ostrowski Partnerschaft-Fachärzte für Frauenheilkunde und Geburtshilfe*, Sitz Dorsten, Amtsgericht Essen, PR 2553

* Im Rahmen der vertragsärztlichen und in Teilen der privatärztlichen Tätigkeit zusammengeschlossen mit der Kinderwunschzentrum Prof. Dr. Dieterle, Dr. Neuer, Prof. Dr. Greb MVZ Ärzte Partnerschaft, Dortmund, sowie mit Prof. Dr. med. Stefan Dieterle, Wuppertal, zur überörtlichen Berufsausübungsgemeinschaft Kinderwunsch Dortmund, Siegen, Dorsten, Wuppertal GbR

Fortbildungsveranstaltungen 2018

18. Fortbildungsreihe Pränatal- und Sterilitätsmedizin am 24. Januar 2018

1. Referent: Prof. Dr. med. Matthias Meyer-Wittkopf
Leitender Arzt Pränataldiagnostik, DEGUM III, Gesundheitszentrum Rheine - Mathias-Spital Rheine
Thema: Anomalien der AV-Klappen und des Septums

2. Referent: Dr. med. Lotfi Ben Mime
Oberarzt Herzzentrum Duisburg
Thema: Operative Versorgung der wesentlichen Herzfehler

Dopplersonographie in der Schwangerschaft. 24. Februar 2018

Theorie/praktische Übungen. Einführung in die neuen Dokumentationsstandards der weiterführenden Dopplersonographie der KVWL (Ziffer 01775).
Dr. med. Thomas von Ostrowski, Dr. med. Ralf Menkhaus, Prof. Dr. med. Matthias Meyer-Wittkopf, Dr. med. Johannes Steinhard.

19. Fortbildungsreihe Pränatal- und Sterilitätsmedizin am 25. April 2018

Referent: Prof. Dr. med. Bernd Kleine-Gunk
Frauenarzt im Metropol Medical Center Nürnberg,
Präsident der German Society of Anti-Aging Medicine
Thema: Update Anti Aging 2018

20. Fortbildungsreihe Pränatal- und Sterilitätsmedizin am 07. November 2018

1. Referent: Dr. med. Lucas Wilhelm
Leitender Arzt Pränataldiagnostik, DEGUM II, Westend Ultraschall, Praxis für pränatale Diagnostik und fetale Echokardiographie Frankfurt am Main
Thema: Pränatale Diagnostik bei Kraniofazialen Spalten

2. Referent: Prof. Dr. Dr. Harald Eufinger
Chefarzt der Klinik für Mund-, Kiefer- und Gesichtschirurgie des Knappschaftskrankenhauses Recklinghausen
Thema: Behandlungskonzepte und -ergebnisse bei Lippen-Kiefer-Gaumen-Spalten